

TRANSPLANTE DE CHOCALHO EM CASCAVEL (*CROTALUS DURISSUS TERRIFICUS*) - RELATO DE CASO

WildLife Clinic Congress, 2ª edição, de 24/05/2021 a 28/05/2021
ISBN dos Anais: 978-65-89908-21-0

FERREIRA; Thiago Freitas ¹, SILVA; Amanda Mendonça Ferreira de Andrade e ², ESTEVES; Felipe Coutinho Batista ³

RESUMO

RESUMO

O gênero *Crotalus* pertence ao grupo das cascavéis, serpentes que possuem apêndice caudal, conhecido como guizo ou chocalho, formado pela modificação das escamas que envolve a fusão das últimas vértebras caudais que são geradas a cada ecdise, acredita-se que o chocalho esteja relacionado ao mecanismo de defesa, sinalizando sonoramente a sua localização. As ecdises acontecem diversas vezes ao ano, os anéis mais antigos podem se desgastar e se desprender do guizo e qualquer movimento brusco da cauda contra os substratos, pisoteio e tentativa de predação pode fazê-lo quebrar. O objetivo deste trabalho é demonstrar a importância funcional do guizo ao animal de vida livre, principalmente em caso de reabilitação e soltura, restabelecer o chocalho em caso de fratura com um transplante. Foi testado dois métodos envolvendo a junção dos anéis de queratina, sendo o encaixe anatômico e a utilização de cola instantânea (cianoacrilato). Ambos tiveram êxito, cumprindo com virtude e harmonia o objetivo sonoro proposto como tática de defesa do animal. Sendo indicado aos profissionais que trabalham com cascavéis, ao realizar soltura e reabilitação garantir a integridade do chocalho, evitando assim o ofidismo humano e animal por falha na sinalização. Faz-se necessário que profissionais que trabalham com o gênero *Crotalus* e *Sistrurus* criem um banco de chocalhos para ser utilizado conforme a demanda.

Abstract

The genus *Crotalus* belongs to the group of rattlesnakes, serpents that have a caudal appendage, known as a rattle, formed by the modification of the scales that involves the fusion of the last caudal vertebrae that are generated at by ecdysis, it is believed that the rattle is related to the defense mechanism, audibly signaling its location. Ecdysis happens several times a year, the oldest rings can wear out and detach from the rattle and any sudden movement of the tail against the substrates, trampling and attempted predation can damage it or make it break. The objective of this work is to demonstrate the functional importance of the rattle for the wildlife animal, mainly in case of rehabilitation and release, to restore the rattle in case of fracture with a transplant. In the presente study two methods were tested involving the joining of the keratin rings, the anatomical fitting and the use of instant glue (cyanoacrylate). Both were successful, fulfilling the proposed sound objective as a defense tactic with harmony. Being indicated to professionals with experience working with rattlesnakes, when performing release and rehabilitation, in order to guarantee the integrity of the rattle, thus avoiding human and animal snakebites due to failure in signaling. It is necessary that professionals working with the genus *Crotalus* and *Sistrurus* create a bank of rattles

¹ Graduando em Medicina Veterinária - PUC Minas, Betim/MG - Brasil, thiagofreitasvet@gmail.com

² Graduanda em Medicina Veterinária - PUC Minas, Betim/MG - Brasil, amanda.mfas@gmail.com

³ Médico Veterinário - PUC Minas, Betim/MG - Brasil, felipecoutinho3@hotmail.com

to be used according to demand.

Key-words: Serpent, Snake, *Crotalus*, Rattlesnake, rattle.

INTRODUÇÃO

As cascavéis pertencem a Sub-Ordem Ophidea, Família Viperidae, Subfamília Crotalinae, Gênero *Crotalus* e *Sistrurus*, os quais abrangem 37 espécies encontradas apenas nas Américas. Essas serpentes possuem características anatômicas únicas que ajudam na sua identificação em relação a outras espécies de serpentes. A mais marcante característica é presença de um guizo ou chocalho na porção final de sua cauda, que deu a origem ao seu nome de origem grega que significa “castanhola” (BERNARDE, 2014). No Brasil, há a ocorrência de apenas uma espécie, *C. durissus*, que tem uma ampla distribuição geográfica e de acordo com a região, essas serpentes podem ser conhecidas como Cascavel, Boicininga, Maracambóia, Maracabóia, Cascavel-quatroventas, Cobra de guizo, Boiquira e Maracá (PARDAL, 2000; DE DIAGNÓSTICO, 2001; MELGAREJO, 2003; BERNARDE, 2014; JÚNIOR, 2019).

O gênero *Crotalus* possui um apêndice caudal, conhecido como guizo ou chocalho, formado pela modificação das escamas que envolve a fusão das últimas vértebras caudais, formando uma peça única, o estilo, no qual se inserem os músculos que movimentam esta estrutura. Os segmentos córneos do chocalho se articulam frouxamente entre si, por sua estrutura e forma peculiares, e cada um representa uma porção remanescente da ecdise, evento durante o qual o antigo segmento basal é puxado, e se desloca sem desprender-se (MELGAREJO, 2003). **Fig 1 e Fig 2.**

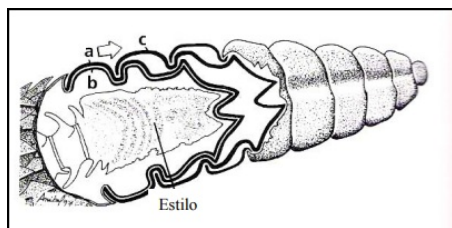


Figura 1. Estrutura do chocalho de uma cascavel mostrando a adaptação terminal da coluna vertebral (estilo), e o mecanismo de crescimento do chocalho: durante a ecdise, o segmento córneo basal (a) é puxado em sentido posterior, mas enquanto o restante da epiderme se desprende, ele se desloca para a posição (c), enquanto que o novo segmento formado (b) permanece na base. (Fonte: Melgarejo, 2003)

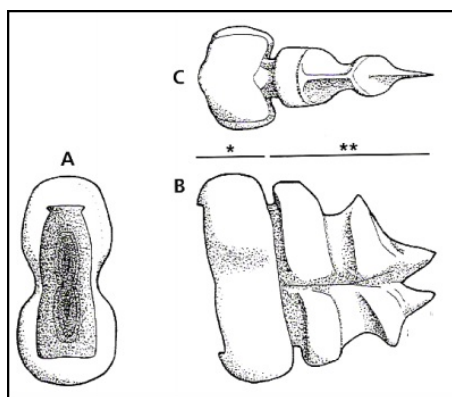


Figura 2. Estrutura do segmento córneo do chocalho de uma cascavel. A) vista anterior, B) vista da lateral esquerda mostrando o setor que permanece externo (*), e o que internamente, sustenta o segmento contínuo (**), C) vista superior. (Fonte: Melgarejo, 2003).

¹ Graduando em Medicina Veterinária - PUC Minas, Betim/MG - Brasil, thiagofreitasvet@gmail.com

² Graduanda em Medicina Veterinária - PUC Minas, Betim/MG - Brasil, amanda.mfas@gmail.com

³ Médico Veterinário - PUC Minas, Betim/MG - Brasil, felipecoutinho3@hotmail.com

Estudos com cascavéis de região temperada, mostram que dificilmente estas serpentes partem para um ataque, utilizando todo um repertório comportamental antes do bote ser efetuado. Durante episódios de predação, observados entre *Didelphis marsupialis* (gambá) e cascavéis, Almeida-Santos et al., (2000) observaram que as cascavéis utilizam a imobilidade, como o principal mecanismo de defesa contra o inimigo. E somente quando atacadas, elas revidam e desferiam botes. As cascavéis chocalham sempre que são intimidadas, como um sinal de alerta. O chocalhar de uma serpente rapidamente atrai e segura a atenção de predadores potenciais e foi identificado como uma exibição deimática, projetado para amedrontar o receptor do sinal e aposemático para evitar que grandes animais pisoteiem e machuquem a serpente (EDMUNDS, 1974; FENTON & LICHT, 1990). Esse sinal sonoro é tão relevante que é imitado pela coruja do campo (*Athene cunicularia*) para afastar os inimigos (ROWE, COSS, & OWINGS, 1986). As vibrações caudais também são parte do comportamento defensivo de algumas serpentes (GANS, 1973), e Sweet (1985) sugeriu que a vibração da cauda em folhas secas mimetiza o som da cascavel.

O transplante é um procedimento baseado na substituição de um órgão, tecido ou célula de um receptor por um órgão, tecido ou célula de um doador saudável, vivo ou morto (MINISTÉRIO DA SAÚDE, 2019). O objetivo deste trabalho é sobrelevar a clínica de animais silvestres, em especial a de animais peçonhentos que é muitas vezes desmoralizada e negligenciada, demonstrando a importância funcional do guizo ao animal de vida selvagem, principalmente em caso de reabilitação e soltura.

METODOLOGIA

Um macho jovem de Cascavel (*Crotalus durissus terrificus*) de 0,642 kg e 97,5 cm, foi encontrado na região de Contagem-MG, por ser um animal silvestre peçonhento sinantrópico, foi capturado pela população local devido a sua importância significativa no ofidismo nacional, podendo levar a morte ou complicações ao acidentado. O animal foi encaminhado ao consultório veterinário de Felipe Coutinho Batista Esteves - ME para avaliação clínica. Após anamnese foi constatado que o animal se encontrava hígido, apresentando escore corporal 3 em uma escala de 1 a 5, classificado como ideal, livre de lesões aparente, exceto por uma lesão no 4º anel queratinizado que desagregou o chocalho. **Fig 3.**



Figura 3. Chocalho de *Crotalus durissus terrificus* danificado.

Visando devolver a funcionalidade acústica do chocalho, um transplante foi sugerido a partir de chocalhos de cascavéis que vieram a óbito. Acessando o banco de chocalhos, precisou-se avaliar a estrutura anatômica dos mesmos, para separar 2 peças que serviriam para a confecção.

A peça foi estruturada a partir da junção entre os dois chocalhos que possuíam tamanho aproximado entre as faces, uma leve pressão em sentido oposto entre as extremidades formou um encaixe anatômico gerando um único chocalho **Fig 4.** Após a confecção, a imobilização física da serpente foi realizada com auxílio de um tubo de contenção translúcido, o animal foi inserido ao

¹ Graduando em Medicina Veterinária - PUC Minas, Betim/MG - Brasil, thiagofreitasvet@gmail.com

² Graduanda em Medicina Veterinária - PUC Minas, Betim/MG - Brasil, amanda.mfas@gmail.com

³ Médico Veterinário - PUC Minas, Betim/MG - Brasil, felipecoutinho3@hotmail.com

tubo até o primeiro terço do seu corpo preenchendo próximo da metade do tubo, protegendo as pessoas ao redor de uma possível inoculação, a pessoa responsável por portar o tubo segurou metade da mão no tubo e a outra metade na serpente, travando-a dentro do tubo e a outra mão na região caudal da serpente dando assim estabilidade, equilíbrio e segurança para o procedimento, deixando livre a região caudal para a realização da transplantação. Utilizando uma tesoura Metzenbaum reta foi seccionado o anel de queratina cranial restando apenas o segmento córneo basal na base da cauda, a peça foi transplantada utilizando cola instantânea (cianoacrilato), aplicada em pequena quantidade para não verter e aglutinar o apêndice caudal, retirando a mobilidade e prejudicando o som durante a vibração. **Fig 5.**




Figura 4. Encaixe anatômico entre as estruturas formando uma única estrutura.




Figura 5. Transplante acoplado na base da cauda utilizando cola instantânea (cianoacrilato).

RESULTADOS E DISCUSSÃO

A apresentação desse caso, se deve a importância do tratamento clínico e reconstituição de fraturas em chocalhos, sendo o mesmo, de acordo com o conhecimento dos autores pioneiro nessa temática. O animal do relato irá contribuir significativamente a respeito do levantamento literário de cascavéis com função do chocalho comprometido, fato que pouco se deu nota a respeito dessa casuística na clínica de animais silvestres.

Após o procedimento, a serpente utilizou o chocalho com veracidade como previsto na aproximação de um potencial agressor, a vibração na base da cauda levou a percussão de um som característico e natural, desempenhando com clareza a sua função de alerta. O animal adaptou bem ao procedimento sendo observada a hidratação oral e foi ofertado um camundongo abatido de 30g no dia posterior, o mesmo foi predado. Realizou a troca de pele completa no dia 22/10/2019 (**Fig 6**), sem comprometer a função do transplante e gerou mais um anel queratinizado no apêndice caudal.

¹ Graduando em Medicina Veterinária - PUC Minas, Betim/MG - Brasil, thiagofreitasvet@gmail.com

² Graduanda em Medicina Veterinária - PUC Minas, Betim/MG - Brasil, amanda.mfas@gmail.com

³ Médico Veterinário - PUC Minas, Betim/MG - Brasil, felipecoutinho3@hotmail.com



Figura 6. Ecdise pós procedimento, nota-se que na base da cauda onde fica o estilo não saiu na troca de pele, gerando mais um anel para o chocalho do animal.

Vale ressaltar que para realizar reintrodução a natureza, é necessário fazer um check-up clínico e laboratorial e após o procedimento é recomendado que o animal fique em cativeiro até a próxima ecdise para constatar que o chocalho não desagregou e que tenha gerado mais um anel queratinizado no chocalho. O procedimento apresenta baixo custo, sendo necessário apenas a cola caso seja necessário. O único empecilho é a necessidade de uma grande variedade de chocalhos para que seja selecionado um que obtenha a anatomia compatível para a junção. Faz-se necessário que profissionais que trabalham com gênero *Crotalus* e *Sistrurus* criem um banco de chocalhos para ser utilizado conforme a demanda de animais que o apresentem danificado. É comum encontrar cascavéis de vida livre com chocalho danificado, isso não a impossibilita de sobreviver, e conforme o animal for realizando ecdises irá sendo repostos os anéis queratinizados formando um chocalho funcional, quanto maior o número de anéis queratinizados mais audível é o som. É de suma importância que seja efetuada um transplante usando uma ou ambas as técnicas relatadas, proporcionando uma soltura com maiores chances de sucesso, maximizando a sobrevivência do animal no habitat introduzido, e permitindo o equilíbrio do ofidismo animal e humano por possibilitar a serpente alertar a sua posição por comportamento deimático e aposemático no ambiente por meio sonoro.

CONCLUSÃO

O transplante empreende com virtude o papel proposto, trazendo naturalidade e harmonia ao chocalho, possibilitando que o animal utilize normalmente o apêndice. O encaixe anatômico e/ou utilização de cola instantânea preservam a integridade acústica do chocalho sem prejudicar a troca de pele, sendo viável a realização do procedimento, desde que utilizado a cola instantânea na proporção correta e em ambos os métodos demonstrados neste trabalho é fundamental a anatomia coadunável.

REFERÊNCIAS

ALMEIDA-SANTOS, S. M.; ANTONIAZZI, M. M.; SANTANA, O. S.; JARED, C. Predation by the opossum *Didelphis marsupialis* on the rattlesnake *Crotalus durissus*. **Currenty Herpetology**, v. 19, n. 1, p. 1-9, 2000.

BERNARDE P.S. **Serpentes peçonhentas e acidentes ofídicos no Brasil**. 1 ed. São Paulo, Anolisbooks. 224 p. 2014

DE DIAGNÓSTICO, Manual. Tratamento de Acidentes por Animais Peçonhentos [en línea]. **Brasil: Ministerio da Saude, Fundacao Nacional de Saude**, 2001.

EDMUNDS, Malcolm. **Defence in animals: a survey of anti-predator defences** Longman Publishing Group, 1974.

FENTON, M. Brock; LICHT, Lawrence E. Why rattle snake?. **Journal of Herpetology**, p. 274-279,

¹ Graduando em Medicina Veterinária - PUC Minas, Betim/MG - Brasil, thiagofreitasvet@gmail.com

² Graduanda em Medicina Veterinária - PUC Minas, Betim/MG - Brasil, amanda.mfas@gmail.com

³ Médico Veterinário - PUC Minas, Betim/MG - Brasil, felipecoutinho3@hotmail.com

1990.

GANS, Carl. Mimicry in procryptically colored snakes of the genus *Dasypeltis*. **Evolution**, v. 15, n. 1, p. 72-91, 1961.

JUNIOR, S. de Toledo Piza. Cobras Venenosas. **BRAZILIAN JOURNAL OF AGRICULTURE**-Revista de Agricultura, v. 5, n. 1-2, p. 41-45, 2019.

MELGAREJO, A.R. Serpentes peçonhentas no Brasil. In: Cardoso JLC, França FOS, Wen FH, Málaque CMS, Haddad JRV (Eds), **Animais peçonhentos no Brasil: biologia, clínica e terapêutica dos acidentes**, Sarvier Editora, São Paulo, p. 33-61. 2003.

MINISTÉRIO DA SAÚDE. **27/09 - Dia nacional de doação de órgãos**. Biblioteca Virtual em Saúde.: Disponível em: http://bvsmis.saude.gov.br/bvs/dicas/26doacao_transplante.html. Acesso em: 12 de abril de 2021.

PARDAL, Pedro Pereira de Oliveira; YUKI, Rubens Nobuo. Acidentes por animais peçonhentos: manual de rotinas. In: **Acidentes por animais peçonhentos: manual de rotinas**. 2000. p. 40-40.

ROWE, Matthew P.; COSS, Richard G.; OWINGS, Donald H. Rattlesnake rattles and burrowing owl hisses: a case of acoustic Batesian mimicry. **Ethology**, v. 72, n. 1, p. 53-71, 1986.

SWEET, Samuel S. Geographic variation, convergent crypsis and mimicry in gopher snakes (*Pituophis melanoleucus*) and western rattlesnakes (*Crotalus viridis*). **Journal of Herpetology**, p. 55-67, 1985.

PALAVRAS-CHAVE: Cascavel, chocalho, *Crotalus*, guizo, Serpente

¹ Graduando em Medicina Veterinária - PUC Minas, Betim/MG - Brasil, thiagofreitasvet@gmail.com

² Graduanda em Medicina Veterinária - PUC Minas, Betim/MG - Brasil, amanda.mfas@gmail.com

³ Médico Veterinário - PUC Minas, Betim/MG - Brasil, felipecoutinho3@hotmail.com