

## INFESTAÇÃO MACIÇA POR ASCARÍDEOS EM CASCAVEL RECÉM-CHEGADA DA NATUREZA

WildLife Clinic Congress, 2ª edição, de 24/05/2021 a 28/05/2021  
ISBN dos Anais: 978-65-89908-21-0

**GREGO; Kathleen Fernandes <sup>1</sup>, RAMEH-DE-ALBUQUERQUE; Luciana Carla <sup>2</sup>**

### RESUMO

#### Resumo

Uma cascavel (*Crotalus durissus*) fêmea, adulta, procedente de Ouro fino-MG, recém-chegada da natureza; após episódios de regurgitamento veio ao óbito após 4 meses de cativeiro. Durante a necropsia foi verificada uma infestação maciça de ascarídeos no sistema digestório e no parênquima de vários órgãos. Dentre os endoparasitos mais comuns e de maior relevância em *Crotalus*, podemos citar os ascarídeos, cuja infestação pode ser fatal. Embora a presença de endoparasitos seja muito comum em animais da natureza, geralmente os efeitos causados pelos endoparasitos são leves, devido a um equilíbrio hospedeiro-parasito que permite, em geral, que ambos vivam e propaguem a espécie. Contudo, animais estressados pela baixa abundância de comida, pela ação antrópica, ou pela pressão predatória aumentada, por exemplo, podem estar mais susceptíveis às infestações parasitárias. Infestações maciças podem diminuir a habilidade da serpente forragear as presas, piorando as suas condições corporais e diminuindo a sua qualidade de vida, devido a danos teciduais e má nutrição. O tratamento antiparasitário em infestações maciças nem sempre é eficiente, mesmo utilizando princípios ativos apropriados.

#### Abstract

An adult female of rattlesnake (*Crotalus durissus*), from Ouro Fino-MG, recently arrived from nature; after episodes of regurgitation died after 4 months of captivity. During necropsy, a massive infestation of ascarids in the digestive system and in the parenchyma of several organs was observed. Among the most common and most relevant endoparasites in *Crotalus*, we can mention ascarids, whose infestation can be fatal. Although the presence of endoparasites is quite common in animals in the wild, generally the effects caused by them are mild, due to a host-parasite balance that allows, in general, both to live and propagate the species. However, animals stressed by low food abundance, anthropic action, or increased predatory pressure, for example, may be more susceptible to parasitic infestations. Massive infestations can decrease the snake's ability to forage its prey, worsening its body conditions and decreasing its quality of life due to tissue damage and malnutrition. Antiparasitic treatment in massive infestations is not always efficient, even using appropriate active principles.

#### Introdução

As cascaveis (*Crotalus durissus*) são serpentes terrícolas, robustas e não muito ágeis (Figura 1) que se alimentam principalmente de pequenos mamíferos, como roedores e marsupiais, desde o nascimento (Campbell & Lamar, 2004; Melgarejo, 2009). Esse gênero é típico de áreas abertas e

<sup>1</sup> Instituto Butantan, kathleen.grego@butantan.gov.br

<sup>2</sup> Instituto Butantan, luciana.zanotti@butantan.gov.br

possui ampla distribuição geográfica. No Brasil, ocorre apenas uma espécie desse gênero, a *Crotalus durissus*, com 8 subespécies registradas (Uetz, 2016) que habitam os cerrados do Brasil central, as regiões áridas e semiáridas do Nordeste, os campos e áreas abertas do Sul, Sudeste e Norte (Melgarejo, 2009). O seu veneno possui atividades neurotóxica, miotóxica e coagulante (Jorge & Ribeiro, 1992; Mello et al, 2017) e somente o tratamento soroterápico específico é eficiente no tratamento dos acidentes ofídicos. Os acidentes ofídicos representam um problema de saúde pública nos países tropicais, sendo consideradas doenças negligenciadas pela World Health Organization (WHO, 2016). No Brasil são registrados 20.000 acidentes ofídicos por ano (SINAN, 2018) e embora o gênero *Crotalus* seja responsável por apenas 10% dos acidentes, é o veneno que causa a maior taxa de letalidade, por volta de 1,0% (SINAN, 2020).



Figura 1. *Crotalus durissus*.

O Laboratório de Herpetologia mantém serpentes em cativeiro desde a década de 60 para a obtenção de veneno para a produção do soro antipeçonha. Além de reproduzirmos várias espécies de serpentes, ainda recebemos animais capturados ou apreendidos pela Polícia Ambiental e Corpo de Bombeiros. Serpentes provenientes da natureza estão amplamente sujeitas a diversos agentes estressantes relacionados ao cativeiro, que enfraquecem o seu sistema imunológico, levando-as a desenvolver enfermidades (Heat, 1983). Muitas serpentes que chegam de vida livre morrem nos primeiros meses pós-captura, sendo a “síndrome da má adaptação ao cativeiro” a principal causa dos óbitos (Hoge & Federsoni, 1981; Kolesnikovas, 2001). Esta síndrome é caracterizada por anorexia, emagrecimento progressivo, fragilidade dos tecidos e maior susceptibilidade às infecções por microrganismos. A presença de endo e ectoparasitos torna-se um problema adicional na manutenção das serpentes, pois além de propiciar o aparecimento de enfermidades (Grego, 2004), a presença dos parasitos interfere na produção de veneno, uma vez que a quantidade e qualidade do mesmo estão diretamente associadas à saúde dos animais (Mello, 2017). As lesões causadas pelo parasitismo são mais comuns em serpentes de cativeiro que não passaram por tratamentos profiláticos.

Embora as infecções endoparasitárias sejam comuns em animais na natureza (Wellehan e Walden, 2019), geralmente as lesões associadas aos parasitos são leves (Grego, 2004), devido a um equilíbrio hospedeiro-parasito que permite, em geral, que ambos vivam e propaguem a espécie (Pessoa & Martins, 1982), considerando que o parasito não possa existir sem seu hospedeiro e que não há vantagens, deste modo, para o parasita destruir o mesmo (Trager, 2012).

As cascavéis podem ser infestadas por diversos endoparasitos (nematódeos, cestódeos, trematódeos, pentastomídeos, e protozoários) (Teixeira, 2000), sendo os sistemas digestório e respiratório (Wilson & Carpenter, 1996; Benson, 1999) os mais acometidos. Dentre os endoparasitos mais comuns e de maior relevância em *Crotalus*, podemos citar os ascarídeos, cuja infestação pode ser fatal (Rataj et al., 2011). Cargas parasitárias maciças podem causar regurgito pós-prandial pelo excesso de parasitos no estômago/intestino, ou pelos granulomas que os

<sup>1</sup> Instituto Butantan, kathleen.grego@butantan.gov.br

<sup>2</sup> Instituto Butantan, luciana.zanotti@butantan.gov.br

ascarídeos podem formar na parede do estômago. No Brasil ocorrem 5 gêneros de ascarídeos que podem acometer as cascavéis, sendo eles *Ascaridia*, *Ophidascaris*, *Hexametra*, *Polydelphis* e *Travassosascaris* (Dias et al., 2004). Com exceção do gênero *Ascaridia*, que possui ciclo monóxeno, os demais ascarídeos apresentam ciclo heteróxeno utilizando invertebrados, anfíbios e roedores como hospedeiros intermediários e/ou paratênicos (Wilson & Carpenter, 1996; Anderson, 2000). Aqui relatamos um caso de *Crotalus durissus terrificus* recém-chegada da natureza que apresentava uma infestação maciça por ascarídeos.

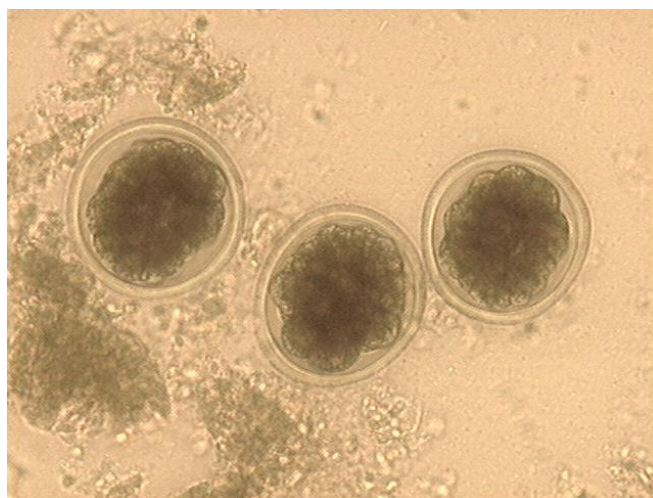## Metodologia

Uma cascavel (*Crotalus durissus terrificus*), fêmea, adulta, recém-chegada da natureza procedente de Ouro Fino - MG, pesando 598g e com 84cm de comprimento rostro-cloacal e 90cm de comprimento total, chegou ao Laboratório de Herpetologia no dia 26/09/2019. O manejo profilático realizado em sua chegada foi a imersão em solução de trichlorfon 0,2%, para eliminação de ectoparasitos; e aplicação de 0,2mg/Kg de ivermectina no subcutâneo, com intervalo de 15 dias, para eliminação dos nematódeos. Em seguida, a serpente foi encaminhada à quarentena, onde foi mantida em caixa plástica com substrato de papelão corrugado e água à vontade. Na quarentena os animais são diariamente inspecionados e regularmente alimentados.

As serpentes que recusam alimentação são gentilmente forçadas com roedores pré-abatidos. Para esse procedimento, cortamos os dentes incisivos dos roedores mortos para não causar lesões no esôfago da serpente, lubrificamos os roedores em suplemento vitamínico para facilitar a sua passagem pelo esôfago, e sedamos a serpente em recipiente com dióxido de carbono para diminuir o estresse do procedimento e aumentar a segurança do técnico. Para os exames ultrassonográficos utilizamos um transdutor linear com frequência na faixa entre 7 e 10 Mhz e as serpentes são contidas em tubo plástico, com os 2/3 caudais do seu corpo imersos em água morna.

## Resultados e Discussão

Vinte dias após a sua chegada, a serpente recusou alimentação com roedor. Quarenta e nove dias após, a serpente ingeriu um camundongo de 30g, mas regurgitou-o no dia seguinte. No exame coproparasitológico constatou-se a presença de grande quantidade de ovos de ascarídeos (Figura 2), sendo a serpente novamente medicada com ivermectina. No dia 05/12 o animal foi forçado com 2 camundongos de 20g e não houve regurgito. Contudo, no início de Jan/2020, a serpente ingeriu um camundongo de 30g e novamente apresentou regurgito pós-prandial. Realizou-se exame ultrassonográfico, pois suspeitava-se de que a fêmea pudesse estar prenhe e, durante o exame, visualizamos a presença de vários nematódeos se movimentando no interior da vesícula biliar (Figura 3). Após 4 meses em cativeiro, o animal perdeu 21% do seu peso inicial, vindo ao óbito.



<sup>1</sup> Instituto Butantan, kathleen.grego@butantan.gov.br

<sup>2</sup> Instituto Butantan, luciana.zanotti@butantan.gov.br

Figura 2. Ovos de ascarídeos em fezes de cascavel (40x).

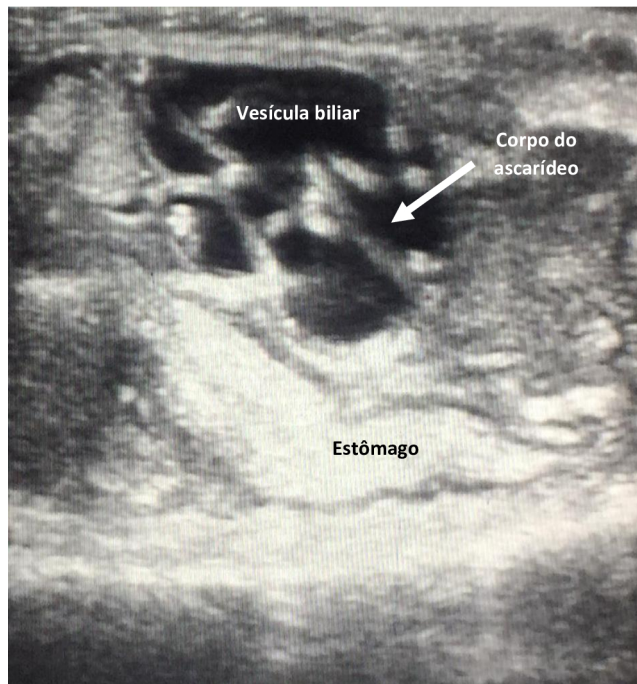

Figura 3. Presença de ascarídeos no interior da vesícula biliar .

Durante o exame necroscópico, verificou-se que o animal possuía várias larvas de ascarídeo no tecido subcutâneo (Figura 4A), o pericárdio estava espessado (Figura 4B); presença de ascarídeos vivos entre o parênquima hepático e a cápsula hepática que apresentava-se espessada (Figura 4C e 4D); mucosa do esôfago espessada com presença de ascarídeos vivos; ascarídeos vivos presentes no estômago; mucosa do intestino espessada com grande quantidade de ascarídeos vivos (Figura 4E e 4F); parede da vesícula biliar espessada com presença de um ascarídeo vivo em seu interior (Figura 4G); presença de parasitos nos folículos ovarianos (Figura 4H); parênquima renal atrofiado, hipocorado e com cápsula espessada; presença de ascarídeos nas adrenais; grande quantidade de cistos e de larvas na gordura celomática; presença de ascarídeos no celoma e na musculatura.

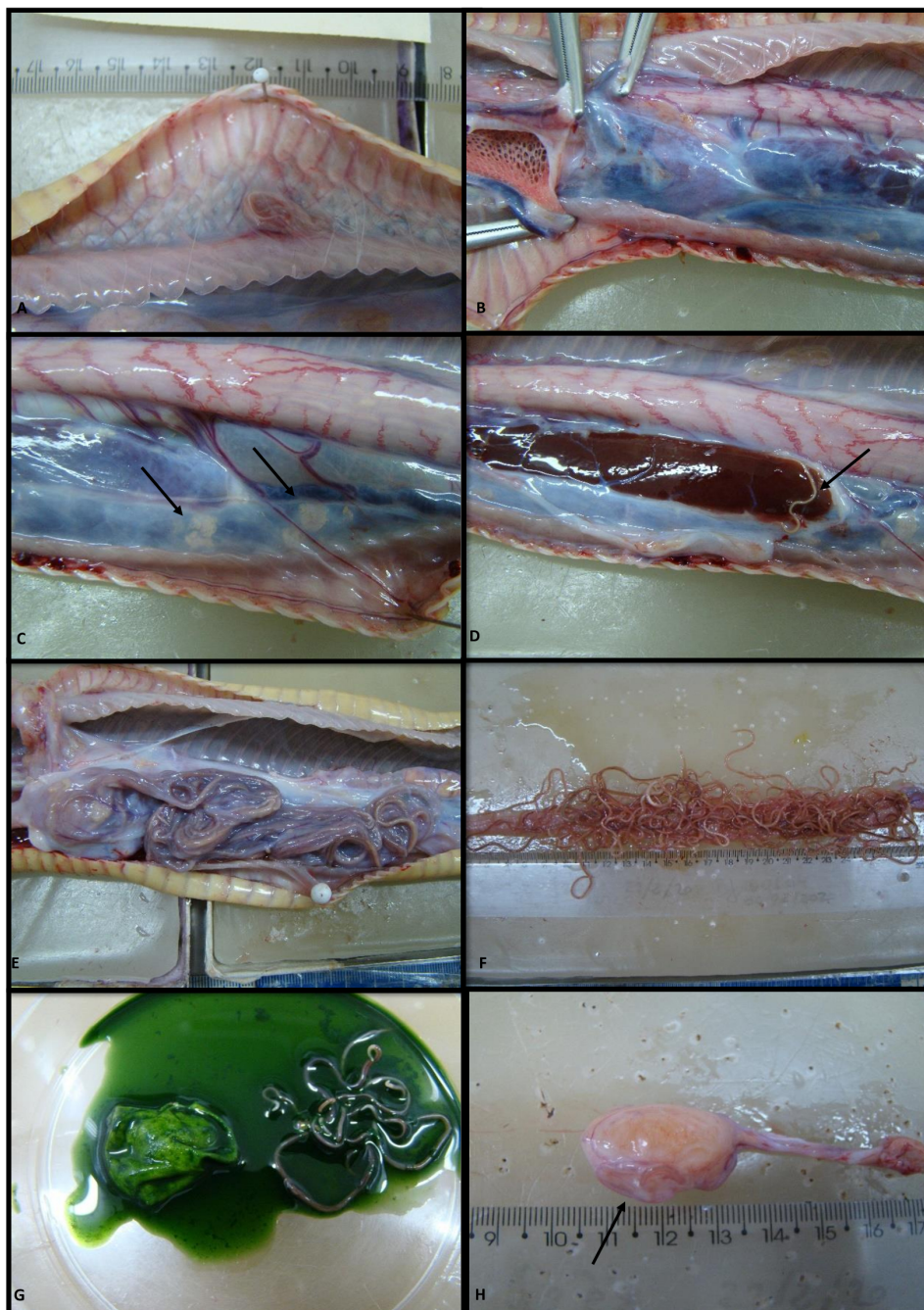


Figura 4. A) Presença de ascarídeo no tecido subcutâneo; B) Pericárdio espessado; C e D) Presença de ascarídeos entre a cápsula e o parênquima hepático (setas); E) Presença de inúmeros ascarídeos no intestino (fechado); F) Presença de inúmeros ascarídeos em intestino aberto; G) presença de ascarídeos no interior da vesícula biliar; presença de ascarídeo em folículo ovariano (seta).

A maioria dos gêneros de ascarídeos de serpentes necessitam de hospedeiros intermediários para completarem o seu ciclo de vida, sendo que os adultos são encontrados no trato gastrointestinal e produzem ovos de casca grossa que são eliminados com as fezes (Wilson & Carpenter, 1996; Mello, 2017; Peixoto et al, 2016). Sob temperaturas adequadas, os ovos se tornam embrionados e as larvas são ingeridas por hospedeiros intermediários (HIs) adequados.

Quando as serpentes se alimentam de HIs com larvas de 3º estágio infectantes (L3), essas perfuram o intestino do hospedeiro definitivo (HD) e migram pela cavidade celomática e pelos seus

<sup>1</sup> Instituto Butantan, kathleen.grego@butantan.gov.br  
<sup>2</sup> Instituto Butantan, luciana.zanotti@butantan.gov.br

tecidos (Sprent, 1970) até se transformarem em larvas de 4º estágio (L4). É durante essa migração que as larvas de ascarídeos provocam lesões nas vísceras. Durante a necropsia da cascavel pudemos observar várias larvas em diferentes tecidos. A L4 já tem capacidade de se alimentar no sistema gastrointestinal do seu HD (FRYE, 1991) que pode ser o esôfago, o estômago ou o intestino. A grande quantidade de ascarídeos encontrados no intestino da serpente em questão, causando a obstrução da luz do órgão, foi responsável pelos episódios de regurgito pós-prandial, corroborando o trabalho de Wilson e Carpenter (1996), que observaram anorexia, regurgitação, obstrução e perfuração intestinal em serpentes com infestações maciças. Acredita-se que os ascarídeos sejam parasitos espoliativos que se alimentam de produtos da digestão e não de tecidos e fluidos do hospedeiro (Frye, 1991), ocasionando o emagrecimento do hospedeiro definitivo.

Segundo Araújo (1972), as lesões causadas no HD pelas L3 estão relacionadas ao tempo em que permanecem no HI. As L3 que permanecem menos tempo no HI, migram mais pelos órgãos dos HD e causam mais lesões do que as L3 que permanecem mais tempo no HI, pois estas se transformam logo em L4 no HD e migram menos até chegarem ao seu sítio de fixação final. Acreditamos que o ascarídeo adulto encontrado na vesícula biliar da cascavel do relato, tenha realizado, ainda enquanto larva (L3 ou L4), uma migração ascendente errática através do duto biliar.

Pela quantidade de larvas e adultos de ascarídeos encontrados durante a necropsia, podemos afirmar que a ivermectina injetável não promoveu a cura parasitológica desse animal, embora seja um princípio ativo indicado para infestações por ascarídeos (Borgsteed et al., 2007; Hafiz et al., 2010) e que tenhamos uma boa resposta na maioria das serpentes em nosso biotério. Contudo, acreditamos que por serem parasitos espoliativos, os antiparasitários orais talvez tenham melhores resultados.

Na natureza, doenças parasitárias raramente são responsáveis diretos pela morte do hospedeiro, embora isso possa ocorrer. Mais comumente, os parasitos tornam o hospedeiro mais vulnerável à morte por outras causas. Animais estressados pela baixa abundância de comida, ação antrópica ou pela pressão predatória aumentada, por exemplo, estão mais susceptíveis às infecções parasitárias. Essas infecções diminuem a habilidade das serpentes de forragear as presas, piorando as suas condições corporais e diminuindo a sua qualidade de vida devido a danos teciduais e má nutrição (Cooper e Williams, 1995). Em cativeiro, as serpentes recém-chegadas da natureza devem passar por manejos profiláticos e sanitários apropriados para minimizar os efeitos do estresse e aumentar a sobrevida dos animais (Grego et al., 2021).

## Conclusão

Apesar de incomum, serpentes na natureza podem sofrer infestações maciças por helmintos, principalmente quando sofrem estresse por fatores ambientais, como diminuição do número de presas, ação antrópica, ou pela pressão predatória, que podem deixá-las mais susceptíveis às infestações parasitárias. O manejo profilático adequado dessas serpentes quando inseridas em cativeiro, como aplicação de antiparasitários até a negatificação e quarentena, são fundamentais para minimizar os efeitos da “síndrome da má adaptação”.

## Referências

ANDERSON RC. (2000). Nematode parasites of vertebrates: their development and transmission. 2 ed. Wallingford, England: CAB International.

ARAÚJO P. (1972). Observations sur le biologie de l'ascaride *Polydelphis quadrangulares*, parasite du serpente crotale. Ann. Parasit. Hum. Comp., v. 47, n.1, p. 91 -1120.

<sup>1</sup> Instituto Butantan, kathleen.grego@butantan.gov.br  
<sup>2</sup> Instituto Butantan, luciana.zanotti@butantan.gov.br

- BENSON KG. (1999, April). Reptilian gastrointestinal diseases. In *Seminars in Avian and Exotic Pet Medicine* (Vol. 8, No. 2, pp. 90-97). WB Saunders.
- BORGSTEEDE FHM, GAASENBEEK CPH, NICOLL S, DOMANGUE RJ & ABBOTT EM. (2007). A comparison of the efficacy of two ivermectin formulations against larval and adult *Ascaris suum* and *Oesophagostomum dentatum* in experimentally infected pigs. *Veterinary parasitology*, 146(3-4), 288-293.
- CAMPBELL J, LAMAR WW. (2004). *The venomous Reptiles of the Western Hemisphere*. 2nd ed. Campbell J, Lamar WW, editors. New York: Comstock pub.
- COOPER JE, WILLIAMS DL. (1995). Veterinary perspectives and techniques in husbandry and research. In *Health and Welfare of Captive Reptiles* (pp. 98-112). Springer, Dordrecht.
- DIAS RJP, ALMEIDA SJ, PRIETO DB, DE SOUZA LIMA S. (2004). Aspectos ecológicos dos nematóides parasitos de *Crotalus durissus terrificus Laurenti*, 1768 (Ophidia, Viperidae), em Juiz de Fora, Minas Gerais, Brasil. *Revista Brasileira de Zootecias*, 6(2).
- FRYE F. Biomedical and surgical aspects of captive reptiles husbandry. Krieger Publishing Company, Flórida, 1991
- HAFIZ A, TUFANI NA; MAKHDOOMI DM (2010). Therapeutic efficacy of ivermectin, fenbendazole and albendazole against ascariasis in crossbred calves. *Indian Journal of Field Veterinarians*, 6(2).
- HEAT KB. (1983). Fatal parasitic anemia in a green vine snake. *Veterinary Medicine, Small animal clinician*. 78 (7): 1095-1096.
- HOGUE AR; FEDERSONI PA. (1981). Manutenção de serpentes em cativeiro. *Biotério*, 1, 63-73.
- GREGO KF, GARDINER CH, CATÃO-DIAS JL. (2004). Comparative pathology of parasitic infections in free-ranging and captive pit vipers (*Bothrops jararaca*). *Veterinary Record*, 154(18), 559-562.
- GREGO KF, VIEIRA SEM, VIDUEIROS JP, SERAPICOS EDO, BARBARINI CC, SILVEIRA GPMD. ... & SANT'ANNA SS. (2021). Maintenance of venomous snakes in captivity for venom production at Butantan Institute from 1908 to the present: a scoping history. *Journal of Venomous Animals and Toxins including Tropical Diseases*, 27.
- WELLEHAN JFX; WALDEN HDS (2019). Parasitology. Chapter 32. In: *Reptile and Amphibian Medicine and Surgery* (Mader editor), 3rd edition, page 281 – 301.
- JORGE MT; RIBEIRO LA. (1992). The epidemiology and clinical picture of an accidental bite by the South American rattlesnake (*Crotalus durissus*). *Revista do Instituto de Medicina Tropical de São Paulo*. 1992; 34(4): 347-354.

<sup>1</sup> Instituto Butantan, kathleen.grego@butantan.gov.br

<sup>2</sup> Instituto Butantan, luciana.zanotti@butantan.gov.br

KOLESNIKOVAS CKM, RAMOS MCC, CATÃO-DIAS JL. (2001). Microbiological findings in Brazilian rattlesnakes (*Crotalus durissus*). *Boletín de la Asociación Herpetológica Española*; 12 (1): 25-28.

MELGAREJO AR. (2009) Serpentes Peçonhentas do Brasil. In: In: Cardoso JL, Haddad JV, França FOS, Wen FH, Malaque C, editors. Animais Peçonhentos no Brasil: biologia, clínica e terapêutica dos acidentes. 2o ed, São Paulo: Sarvier; p. 33-61.

MELLO EM, SALGADO BS, CASSALI GD, GUIMARÃES MP. (2017). Gross and histologic features of gastritis due to *Ophidascaris andi* in tropical rattlesnakes (*Crotalus durissus*). *Arq. Bras. Med. Vet. Zootec.*; 69(2): 415-421.

PEIXOTO ME, SÁNCHEZ MN, LÓPEZ A, SALAS M, RIVERO MR, TEIBLER P et al. (2016). First report of parasitism by *Hexameta boddaertii* (Nematoda: Ascaridae) in *Oxyrhopus guibei* (Serpentes: Colubridae). *Vet Parasitol* [Internet]; 224: 60-64. Available at <http://dx.doi.org/10.1016/j.vetpar.2016.05.017>.

PESSÔA SB; MARTINS AV. (1982). Pessoa: parasitologia médica. In *Pessoa: parasitologia médica*: pp. 872-872.

RATAJ AV, LINDTNER-KNIFIC R, VLAHOVIC K, MAVRI U, DOVC A. (2011). Parasites in pet reptiles. *Acta Veterinaria Scandinavica*; 53(1): 33.

SPRENT, JFA. (1970). Studies on ascaridoid nematodes in pythons: speciation of *Ophidascaris* in the Oriental and Australian regions. *Parasitology*; 59: 937-959.

SINAN - Sistema de Informação de Agravos de Notificação [Internet] (2020). Acidentes por animais peçonhentos [cited 2020 abr 28]. Available from: <http://portalsinan.saude.gov.br/acidente-por-animais-peconhentos>.

TEIXEIRA VN. (2000). Levantamento da helmintofauna de serpentes peçonhentas no Estado do Paraná.

TRAGER W. (2012). *Living together: the biology of animal parasitism*. Springer Science & Business Media.

WILSON SC, CARPENTER JW (1996). Endoparasitic disease of reptiles. *Semin Avian Exot Pet Med*. 5(2): 64-74.

WHO (2016). Selection and veterinary health care of animals used for production of antivenoms. In: Guidelines for the production, control and regulation of snake antivenom immunoglobulins. Replacement of Annex 2 of WHO Technical Report Series, N<sup>o</sup>. 964.

UETZ P. (2016). **The Reptile Database turns 20**. *Herpetological Review* 47 (2): 330-334.

<sup>1</sup> Instituto Butantan, kathleen.grego@butantan.gov.br  
<sup>2</sup> Instituto Butantan, luciana.zanotti@butantan.gov.br



