

DIAGNÓSTICO E TRATAMENTO DE HAEMOPROTEUS SP. EM CORUJINHA-DO-MATO (MEGASCOPS CHOLIBA): RELATO DE CASO.

WildLife Clinic Congress, 2ª edição, de 24/05/2021 a 28/05/2021
ISBN dos Anais: 978-65-89908-21-0

ZWARG; Ticiania ¹, OLIVARES; Vanessa ², CARBONARI; Júlia ³, SILVESTRE; Karen ⁴,
COSTA; Maria Fernanda ⁵

RESUMO

Resumo

O *Haemoproteus* é um hemosporídeo que acomete aves e répteis e também é citado com o nome de pseudomalária. Este parasita é frequentemente agrupado a outros parasitas, como por exemplo o *Plasmodium*, o *Leucocitozoon* e o *Fallisia*, por sua proximidade taxonômica. Uma corujinha-do-mato (*Megascops choliba*) foi atendida, novamente, após um período internada no setor de clínica do Centro de Manejo e Conservação de Animais Silvestres (CeMaCAS), da Divisão de Fauna da Prefeitura de São Paulo, apresentando apatia, anorexia, desidratação moderada, escore corporal magro, hepatomegalia e urato amarelo. Na análise hematológica, havia anemia, leucocitose por heterofilia, linfopenia, trombocitose e aumento de proteínas plasmáticas. No esfregaço sanguíneo, foi possível identificar a presença de *Haemoproteus sp.* infectando hemácias. Inicialmente, o animal foi submetido a protocolo terapêutico com Cloroquina, que, apesar da melhora clínica, não possui efetividade contra formas teciduais. Em seguida, foi estabelecido um protocolo com Cloroquina e Primaquina associado a terapia de suporte, e então o animal apresentou melhora no quadro clínico e laboratorial, com diminuição significativa dos hematozoários circulantes e recuperação da anemia.

Abstract

Haemoproteus is a hemosporid that affects birds and reptiles and it is also referred a Pseudo-malaria. This parasite is often grouped with other parasites, such as *Plasmodium*, *Leucocitozoon* and *Fallisia*, because of their taxonomic proximity. A Tropical Screech-Owl (*Megascops choliba*) was admitted for the second time in the clinical sector of CeMaCAS, a Center for Management and Conservation of Wild Animals of the Fauna Division of the Municipality of São Paulo presenting apathy, anorexia, moderate dehydration, a thin body score, hepatomegaly and yellow urate. The hematological analysis showed anemia, heterophilia, lymphopenia, thrombocytosis and increased plasma proteins. In the blood smear, was possible to identify the presence of *Haemoproteus sp.* infecting the red blood cells. Initially, the animal was submitted to a therapeutic protocol with Chloroquine that despite clinical improvement, has no effectiveness against tissue forms. Then, a therapeutic protocol with Chloroquine and Primaquine associated with supportive therapy was established and the animal presented clinical and laboratory improvement with a significant decrease in the circulating hematozoa and recovery of anemia.

1. Introdução

O *Haemoproteus* é um parasita do sangue pertencente à classe dos hemosporídeos. Os

¹ Médica Veterinária do Laboratório de Estudos da Fauna (Lab-Fau) - Divisão da Fauna Silvestre - DFS-PMSP, ticiania.zwarg@gmail.com

² Médica Veterinária Coordenadora do setor de Clínica do Centro de Manejo e Conservação de Animais Silvestres (CeMaCAS) - Divisão de Fauna Silvestre - DFS-PMSP, olivares.van@gmail.com

³ Graduanda de Medicina Veterinária da Universidade Anhembi Morumbi., juc.bolsoni@gmail.com

⁴ Graduanda de Medicina Veterinária da Universidade Anhembi Morumbi., pierinkaren@gmail.com

⁵ Graduanda de Medicina Veterinária da Faculdade ANCLIVEPA., mf.costa.oliveira@gmail.com

hemosporídeos são um grupo filogeneticamente distinto dentro do grupo de hemoprotozoários, sendo conhecidos e estudados principalmente por incluírem os agentes da malária, doença de grande importância na saúde pública (ZWARG, 2009). O *Haemoproteus* acomete aves e répteis, não apresentando risco zoonótico. Este parasita é frequentemente agrupado a outros como o *Plasmodium*, o *Leucocitozoon* e o *Fallisia* por sua proximidade taxonômica. Também citado como Pseudomalária, o *Haemoproteus*, também conhecido como possui uma grande diversidade de espécies, ao mesmo tempo que apresenta pouca capacidade de alternar hospedeiros (VANSTREELS, 2014). Apresenta alta prevalência, porém baixa patogenicidade. Seus hospedeiros invertebrados são moscas dos gêneros *Pseudolynchia*, *Ornithomyia*, *Stilbometopa*, *Lynchia* e *Microlynchia* (VANSTREELS, 2014), porém, em rapinantes, apesar de não terem sido confirmados, presume-se que os vetores sejam dípteros hipoboscídeos do gênero *Ornithomyia* e mosquitos do gênero *Culicoides* (JOPPERT, 2014). Em relação aos sinais clínicos provocados pela infecção por *Haemoproteus*, poucos são relatados, pois aparentemente a maioria das espécies do hemosporídeo são bem adaptadas ao hospedeiro (ZWARG, 2009). Quando há sinais clínicos, alguns autores relatam anemia e hepatomegalia (SPRINGER, 1984; VAN DER HEYDEN, 1996), outros autores relatam infecção e destruição de eritrócitos, gerando uma anemia e anorexia (OLSEN, 1984) e há relatos também de que sinais clínicos variam desde depressão e anorexia moderada à dispnéia grave e morte súbita, sendo causados pela anemia e pelas lesões dos parênquimas dos órgãos (JOPPERT, 2014).

Os casos de hemosporídeos aviários são muito importantes como modelos para o estudo da malária humana, estimulando o desenvolvimento da parasitologia médica (ZWARG, 2009). O objetivo geral do presente trabalho é relatar um caso clínico de uma corujinha-do-mato (*Megascops choliba*) oriunda de vida livre que durante a internação apresentou infecção por *Haemoproteus*, contribuindo para o desenvolvimento de possíveis tratamentos para este hemoparasita.

2. Relato de caso

Foi atendida em 13/01/2021, uma corujinha-do-mato (*Megascops choliba*) no setor de clínica do Centro de Manejo e Conservação de Animais Silvestres (CeMaCAS), um centro de triagem da Divisão de Fauna da Secretaria do Verde e do Meio Ambiente pertencente à Prefeitura de São Paulo. O animal foi trazido pela Guarda Civil Ambiental, encontrado no bairro de Perus, sem demais informações no histórico.

No exame clínico, constatou-se que se tratava de um animal jovem, pesando 88,7g. Ele estava alerta, ativo, hidratado, com mucosas normocoradas e não foram visualizados ectoparasitas. O estado nutricional era regular, com discreta atrofia de musculatura peitoral. Não havia outras alterações significativas no exame clínico e, com isso, foi prescrito apenas um polivitamínico SID, via oral, durante 4 dias. Durante o período que permaneceu neste setor, o animal recebeu reforço alimentar com codornas e camundongos. Em 18/01, o animal foi encaminhado para o setor de reabilitação pesando 99,8 g, onde deu início aos processos que possibilitaram sua possível soltura.

O animal retornou ao setor clínico, em 02/02 apresentando quadro de prostração e anorexia. No exame físico constatou-se que a ave apresentava escore corporal magro (89 g), desidratação moderada, mucosas hipocoradas e o urato da ave apresentava-se amarelado. O quadro era de apatia a esclarecer, com prognóstico reservado.

Inicialmente, no dia 02/02, entrou-se com Sulfametoxazol associada a Trimetropina, VO, BID, durante 7 dias, além de tratamento de suporte com fluidoterapia e polivitamínico. Em 07/02, com a chegada da Cloroquina no setor, prescreveu-se 25 mg/kg SID em dose de ataque e 15 mg/kg SID por 7 dias, VO, seguindo a fonte de referência (VANSTREELS, 2014). Em exame clínico de 09/02, o animal apresentava hepatomegalia. Em 26/02, foi prescrito 0,2 mg/kg de Meloxicam 2%, via intramuscular, SID, durante 3 dias, pois o animal apresentava os trombócitos elevados (tabela 1), com objetivo de inibir a agregação plaquetária, já que este fármaco é um potente inibidor de tromboxanos. A parasitemia continuou sendo monitorada e, por continuar elevada, optou-se por manter o tratamento com a Cloroquina após os hemogramas, com intervalos entre eles. Do dia

¹ Médica Veterinária do Laboratório de Estudos da Fauna (Lab-Fau) - Divisão da Fauna Silvestre - DFS-PMSP, ticianazwarg@gmail.com

² Médica Veterinária Coordenadora do setor de Clínica do Centro de Manejo e Conservação de Animais Silvestres (CeMaCAS) - Divisão de Fauna Silvestre - DFS-PMSP, olivares.van@gmail.com

³ Graduanda de Medicina Veterinária da Universidade Anhembi Morumbi., juc.bolsoni@gmail.com

⁴ Graduanda de Medicina Veterinária da Universidade Anhembi Morumbi., pierinkaren@gmail.com

⁵ Graduanda de Medicina Veterinária da Faculdade ANCLIVEPA., mf.costa.oliveira@gmail.com

zero (07/02) ao término do tratamento (14/04), foram realizadas 3 doses de ataque e 19 dias de Cloroquina. No dia 07/04, foi administrado Primaquina 0,75 mg/kg em dose única associada a Cloroquina.

Tabela 1: Hemogramas e Leucogramas da Corujinha-do-mato (*Megascops choliba*)

	04/02	09/02	19/02	09/03	16/03	24/03	Valores de Referência
Hemácias (mm ³)	1,36	1,91	2,44	2,67	1,77	2,02	1,98 - 2,79
Hemoglobina (g/dL)	6,00	8,33	10,00	10,00	10,33	11,33	8,3 - 11,14
Hematócrito (%)	18	25	30	30	31	34	35,06 - 43,74
V.C.M. (fL)	132,35	130,89	122,45	112,36	175,14	168,32	143,85 - 191,57
H.C.M. (pg)	44,12	43,66	40,98	37,45	58,38	56,11	36,48 - 45,94
C.H.C.M. (%)	33,33	33,33	33,33	33,33	33,33	33,33	22,31 - 27,11
Eritoblastos/100 Leu	Diversos						
Raros	0	0	0	Raros			
Hemácias infectadas a cada 10.000	895	200	130	155	140	50	
Morfologia celular	AMiPol +, Hipocr ++, Pecil ++, PLR AMiPol ++, Pecil +, PLR AMiPol +, Pecil +, DLR, DMR, MHT AMiPol +, Hipocr +, Pecil +, DHT, DLFB AMiPol +, Hipocr +, Pecil +, PLR, DMR AMiPol +, Hipocr +, RMR						
Leucócitos totais (/mm ³)	32.160	18.593	43.215	38.693	32.160	19.095	13.050 - 31.550
Heterofílos (/mm ³)	16.884	13.015	30.251	17.025	13.829	7.095	0 - 9.685
Linfócitos (/mm ³)	4.221	2.417	2.593	3.482	2.894	5.538	6.605 - 13.001
Monócitos (/mm ³)	2.412	744	6050	3.869	9.005	1.719	0 - 4.331
Eosinófilos (/mm ³)	6.633	2.231	4.322	13.155	6.432	4.392	1.125 - 9.883
Basófilos (/mm ³)	0	0	0	0	191	46	4 - 47
Trombócitos (/mm ³)	62.812	147.710	107.032	99.997	152.00	55.275	43.350 - 60.850
Proteína total plasmática (g/dL)	4,6	5,8	6	5	5,8	7	3,58 - 4,82

AMiPol - Anisocitose por microcitose e policromasia; Pecil - Pecilocitose; Hipocr - hipocromasia; PLR - Poucos linfócitos reativos; DLR - Diversos linfócitos reativos; DRM - Diversos monócitos reativos; RMR - Raros monócitos reativos; DHT - Diversos heterófilos tóxicos, MHT - Moderada quantidade de heterófilos tóxicos, DLFB - Diversos linfócitos com formato de blasto.

4. Resultados e discussão

Segundo Forbes (2008), o *Haemoproteus* é comum em rapinantes, porém a doença clínica é rara. No presente caso, a corujinha-do-mato apresentou claros sinais clínicos e intenso agravo dos mesmos, ameaçando a vida do animal. Ainda segundo Forbes (2008), o tratamento pode ser feito com Cloroquina ou com Cloroquina associada à Primaquina. A Cloroquina age nas formas eritrocíticas dos hemoparasitas, pois faz parte da classe de 4-aminoquinolinas que atuam ligando-se às nucleoproteínas e interferindo na síntese de proteínas. Desta forma, inibem a polimerase do DNA e RNA, concentrando-se nos vacúolos digestivos do parasita, aumentando o pH e interferindo na capacidade do parasita de metabolizar e utilizar a hemoglobina da hemácia (DIFOSFATO DE CLOROQUINA, bula de remédio). Apenas as 8-aminoquinolinas (p. ex., Primaquina e Tafenoquina) possuem a ação nas formas teciduais e também destroem os gametócitos e, assim, reduzem a disseminação da infecção e efetuam cura “radical” ao erradicar os parasitas (RANG et al., 2016).

Segundo Vanstreels (2014), é utilizado para rapinantes um protocolo clássico de Cloroquina e Primaquina, que foi base para a prescrição do tratamento para a corujinha-do-mato do caso relatado. A Primaquina não foi utilizada logo de início pois sua aquisição é muito difícil no Brasil, por ser um medicamento de escolha no tratamento da Malária em humanos. A Cloroquina também não foi rapidamente obtida devido a situação atual de pandemia mundial, seu uso controverso no tratamento da COVID-19 e as novas barreiras para sua compra.

O animal apresentou urato amarelado, o que é sugestivo de doença hepatobiliar ou hemólise (CAMPBELL, 2010), condição que contribuiu para uma piora clínica durante o tratamento. Outro fator que também ajuda a confirmar essa teoria é a apresentação trombocitose, que está diretamente relacionado a inflamações crônicas (CAMPBELL, 2015).

Foram elaboradas duas hipóteses de como a corujinha adquiriu a infecção: o animal pode já ter chegado infectado, porém em baixa intensidade e por isso não apresentava sinais clínicos evidentes durante o exame inicial (ATKINSON, 2008) ou ter adquirido o hemoparasita através da

¹ Médica Veterinária do Laboratório de Estudos da Fauna (Lab-Fau) - Divisão da Fauna Silvestre - DFS-PMSP, ticianazwarg@gmail.com

² Médica Veterinária Coordenadora do setor de Clínica do Centro de Manejo e Conservação de Animais Silvestres (CeMaCAS) - Divisão de Fauna Silvestre - DFS-PMSP, olivares.van@gmail.com

³ Graduanda de Medicina Veterinária da Universidade Anhembi Morumbi, juc.bolsoni@gmail.com

⁴ Graduanda de Medicina Veterinária da Universidade Anhembi Morumbi, pierinkaren@gmail.com

⁵ Graduanda de Medicina Veterinária da Faculdade ANCLIVEPA, mf.costa.oliveira@gmail.com

picada do vetor díptero no setor de reabilitação. Algumas medidas como uso de tela anti-mosquitos, ventiladores e repelentes podem ser empregadas impedindo a circulação dos vetores, evitando assim a contaminação (VANSTREELS, 2014).

Após o tratamento, o animal apresentou visível melhora clínica, voltando a se alimentar sozinho e demonstrando comportamento natural da espécie. A ave continuará a ser monitorada e será encaminhada, se persistir sua melhora, para reabilitação e futura soltura.

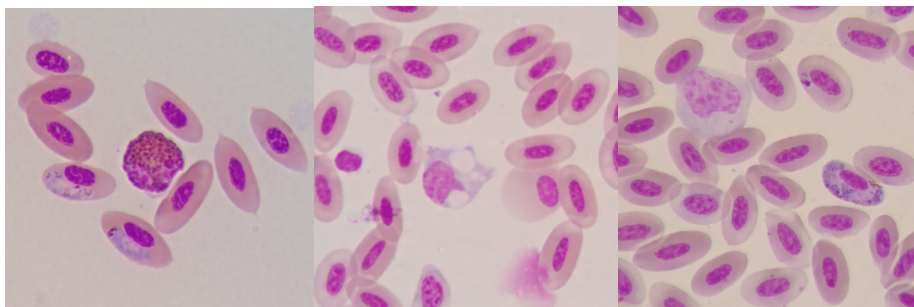


Figura 1. Duas hemácias infectadas por gametócitos de *Haemoproteus* sp. Um eosinófilo ao centro. ZWARG, T. 2021. Figura 2. Monócito ativado em 26/02. ZWARG, T., 2021. Figura 3. Monócito à esquerda em 16/03, hemácia infectada por gametócitos de *Haemoproteus* sp. à direita e pela forma imatura acima, à direita. ZWARG, 2021.




Figura 4. Urato amarelado em 04/02. ZWARG, 2021. Figura 5. Melhora no aspecto do urato em 12/02. ZWARG, 2021. Figura 6. Colheita de sangue. ZWARG, 2021.

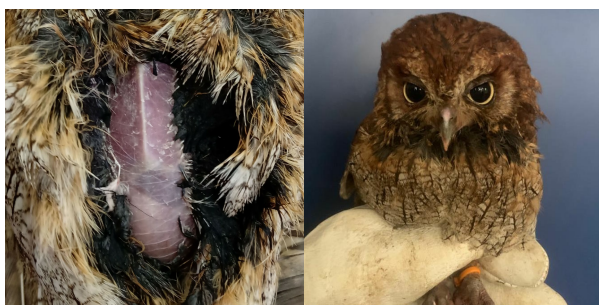

Figura 7. Hepatomegalia em 09/02. ZWARG, 2021. Figura 8: identificação do animal. SILVESTRE, 2021.

5. Conclusão

Com os resultados obtidos através do tratamento da infecção por *Haemoproteus* com o protocolo de Cloroquina, concluiu-se que a utilização isolada da Cloroquina resultou em melhorias na anemia e no índice de parasitemia, mas não eliminou o parasita em sua forma tecidual. Porém, através do tratamento com Cloroquina e Primaquina, foi possível assegurar a atuação contra formas teciduais. Apesar de o animal ainda apresentar uma baixa parasitemia no último

¹ Médica Veterinária do Laboratório de Estudos da Fauna (Lab-Fau) - Divisão da Fauna Silvestre - DFS-PMSP, ticianazwarg@gmail.com

² Médica Veterinária Coordenadora do setor de Clínica do Centro de Manejo e Conservação de Animais Silvestres (CeMaCAS) - Divisão de Fauna Silvestre - DFS-PMSP, olivares.van@gmail.com

³ Graduanda de Medicina Veterinária da Universidade Anhembi Morumbi, juc.bolsoni@gmail.com

⁴ Graduanda de Medicina Veterinária da Universidade Anhembi Morumbi, pierinkaren@gmail.com

⁵ Graduanda de Medicina Veterinária da Faculdade ANCLIVEPA, mf.costa.oliveira@gmail.com

hemograma, houve melhora efetiva do quadro clínico e laboratorial (Tabela 1), e o protocolo aqui relatado serve como modelo para auxiliar em futuros tratamentos de casos similares.

Referências bibliográficas

ATKINSON, C. Haemoproteus. In: ATKINSON, C., THOMAS, N., HUNTER, D. B. **Parasitic Diseases of Wild Birds**. 1ed. Ames, Iowa. p. 13-34. 2008.

CAMPBELL, T. **Exotic Animals Hematology and Cytology**. 4 ed. Ames, Iowa, p. 58. 2015.

CAMPBELL, T.; GRANT, K. **Clinical Cases In Avian and Exotic Animals Hematology and Cytology**. 1 ed. Ames, Iowa, p. 51. 2010.

DIFOSFATO DE CLOROQUINA. Responsável técnico Carlos Araújo da Costa, CRF-RJ: 2809. Rio de Janeiro: Fundação Oswaldo Cruz. Bula de Remédio.

FORBES, N. A. Raptors: parasitic disease. In: CHITTY, J.; LIERZ, M. **BSAVA Manual of Raptors, pigeons and passerine birds**. 1 ed. Gloucester: British Small Animal Veterinary Association, p. 202-211, 2008.

JOPPERT, A. Accipitriformes, Falconiformes e Strigiformes (Gaviões, Águias, Falcões e Corujas). In: CUBAS, Z., SILVA, J. C., CATÃO-DIAS, J. **Tratado de animais selvagens: medicina veterinária**. 2 ed. São Paulo: Roca, p.470-536, 2014.

OLSEN, O. W. Order Haemosporida. In: OLSEN, O.W. **Animal parasites - Their life cycles and ecology**. 3 ed. Baltimore: University Park Press, p. 132-154, 1984.

RANG, H. P.; RITTER, J. M.; FLOWER, R. J.; HENDERSON, G. Fármacos antiprotozoários. In: RANG, H. P.; RITTER, J. M.; FLOWER, R. J.; HENDERSON, G. **Rang & Dale Farmacologia**. 8 ed. Elsevier, p. 1.528- 1.544, 2016.

SPRINGER, W. T. Other blood and tissue protozoa. In: HOFSTAD, M. S. (Ed.) **Diseases of poultry**. 8 ed. Ames, Iowa: Iowa State University Press, p. 730-732, 1984.

VAN DER HEYDEN, N. Hemoparasites. In Rosskopf, W.J., Woerpel, R.W. (Ed). **Diseases of cage and aviary birds**. 3.ed. Lea & Febiger, Williams & Wilkins, p. 627-62, 1996.

VANSTREELS, R. E. T. Malária Aviária e outros Hemosporídeos Aviários. In: CUBAS, Z., SILVA, J. C., CATÃO-DIAS, J. **Tratado de animais selvagens: medicina veterinária**. 2 ed. São Paulo: Roca, p. 1427-1443, 2014.

VANSTREELS, R. E. T. **Estudo da Malária Aviária e outros hemoparasitas em pinguins na costa atlântica da América do Sul**. Tese (Doutorado) Universidade de São Paulo. Faculdade de Medicina Veterinária e Zootecnia. Departamento de Patologia, São Paulo, p. 102-104, 2014.

¹ Médica Veterinária do Laboratório de Estudos da Fauna (Lab-Fau) - Divisão da Fauna Silvestre - DFS-PMSP, ticianazwarg@gmail.com

² Médica Veterinária Coordenadora do setor de Clínica do Centro de Manejo e Conservação de Animais Silvestres (CeMaCAS) - Divisão de Fauna Silvestre - DFS-PMSP, olivares.van@gmail.com

³ Graduanda de Medicina Veterinária da Universidade Anhembi Morumbi., juc.bolsoni@gmail.com

⁴ Graduanda de Medicina Veterinária da Universidade Anhembi Morumbi., pierinkaren@gmail.com

⁵ Graduanda de Medicina Veterinária da Faculdade ANCLIVEPA., mf.costa.oliveira@gmail.com

ZWARG, T. **Ocorrência de Hemosporídeos (Sporozoa: Haemosporida) em Corujinhas-do-mato (*Megascops Choliba*) do Estado de São Paulo.** Trabalho de Conclusão de Curso de Especialização em Animais Silvestres na Clínica Veterinária Lato Sensu, ANCLIVEPA São Paulo, p. 33-36, 2009.

PALAVRAS-CHAVE: aves, cloroquina, hemoparasitos, primaquina, rapinantes

¹ Médica Veterinária do Laboratório de Estudos da Fauna (Lab-Fau) - Divisão da Fauna Silvestre - DFS-PMSP, ticianazwarg@gmail.com

² Médica Veterinária Coordenadora do setor de Clínica do Centro de Manejo e Conservação de Animais Silvestres (CeMaCAS) - Divisão de Fauna Silvestre - DFS-PMSP, olivares.van@gmail.com

³ Graduanda de Medicina Veterinária da Universidade Anhembi Morumbi., juc.bolsoni@gmail.com

⁴ Graduanda de Medicina Veterinária da Universidade Anhembi Morumbi., pierinkaren@gmail.com

⁵ Graduanda de Medicina Veterinária da Faculdade ANCLIVEPA., mf.costa.oliveira@gmail.com