ASPECTO HISTOPATOLÓGICO DE GRANULOMA EOSINOFÍLICO ORAL EM MALAMUTE DO ALASCA: RELATO DE CASO

Katharina Medeiros Costa Gomes[1], Julya Myrrha Jenuino Feitosa Barroca[2], João Victor Santos da Silva[1], Laila Caroliny França Ferreira da Silva[3], Bruno Henrique de Albuquerque Paiva[4], Ingrid Cavalcanti Pascoal[5], Warley Gomes Santos[6], Dyeime Ribeiro de Sousa[6].

[1] Discente de Medicina Veterinária, Universidade Federal Rural de Pernambuco (UFRPE), Recife-PE, Brasil. [2] Discente de Medicina Veterinária, Universidade Brasileira (UNIBRA), Recife-PE, Brasil. [3] Médica Veterinária autônoma, Recife-PE, Brasil. [4] Pós-graduando, Laboratório de Diagnóstico Animal, UFRPE, Recife, PE, Brasil. 5Médica Veterinária do Laboratório Patologia Veterinária Biopsie, Recife-PE, Brasil. [6] Docente da Universidade Brasileira (UNIBRA), Recife-PE, Brasil.
E-mail: Katharina_97@hotmail.com

Introdução

O granuloma eosinofílico é uma alteração benigna rara em cães. A hipótese aceita de sua causa sugere reação de hipersensibilidade hereditária, que provoca resposta exacerbada dos eosinófilos a estímulos externos. Não há predisposição sexual ou de idade, contudo os relatos são em animais com menos de três anos de idade. As raças comumente afetadas são Husky Siberiano e Cavalier King Charles Spaniel. As lesões podem ocorrer na pele, tonsilas, e, mais frequentemente, na cavidade oral. Remoção cirúrgica seguida de corticoterapia é o tratamento de escolha, todavia recidivas são comuns. O objetivo deste trabalho foi descrever os achados histopatológicos de um caso de granuloma eosinofílico oral em cão.

Relato de Caso

Uma cadela da raça Malamute do Alasca, 1 ano de idade, apresentou aumento de volume na região sublingual, sugestiva de neoplasia. Diante disso, o animal foi submetido à cirurgia, na qual se coletou fragmento da lesão, que foi encaminhado em formol tamponado a 10%, e realizado processamento e coloração de rotina.

Resultados

Macroscopicamente, conforme Fig. 1A e Fig. 1B. A microscopia revelou que a língua tinha distorção e substituição por áreas nodulares (Fig. 2A) de infiltrado inflamatório (Fig. 2B) com predomínio de células gigantes multinucleadas, eosinófilos, linfócitos, plasmócitos além de macrófagos epitelióides com citoplasma amplo, eosinofílico e granular, fibroblastos reativos e congestão. O epitélio de revestimento estava com ulceração focalmente extensa.

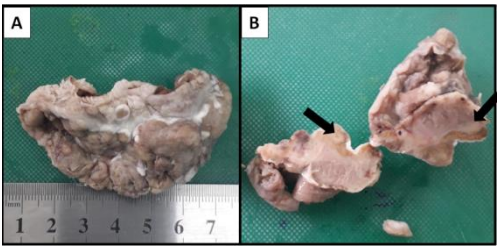

Figura 1. Fragmento de língua de cadela, Malamute do Alasca, 1 ano. A) Macroscopicamente, o fragmento media 7,0x3,0x1,1cm, irregular, acastanhado e firme. **B)** Ao corte, era homogêneo, acastanhado e com áreas milimétricas amareladas e firmes (setas).

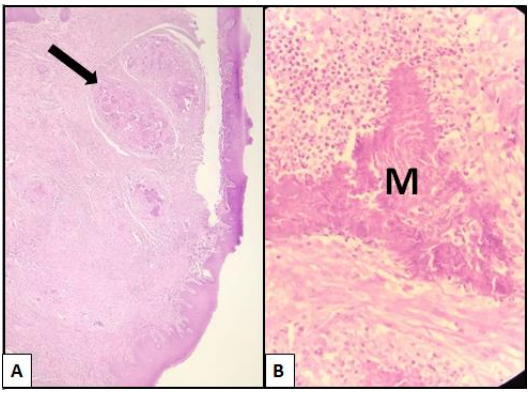

Figura 2. Granuloma eosinofílico em língua de Malamute do Alasca. A) Microscopicamente, lâmina própria com granulomas (seta) (4x, HE). **B)** Centro do granuloma com material eosinofílico amorfo radiado (M) (40x, HE).

Conclusão

Os achados microscópicos de eosinófilos degranulados, entremeados por macrófagos epitelióides e células gigantes foram compatíveis com granuloma eosinofílico oral em cão.

Referências Bibliográficas

1. Brown CC, Baker DC, Barker IK. Alimentary System. Em MAXIE, M.G. Jubb, Kennedy and Palmer's Pathology of Domestic animals. 6ed. Elsevier. Volume 2. P. 17.

2. Munday JS, Löhr CV, Kiupel M. Tumors of the Alimentary Tract. MEUTEN, D. J. Tumors in Domestic Animals. WILEY Blackwell. Fifth Edition. 2016. P. 525-526.

3.Tellado MT, MICHINSKI S. D., OLAIZ N, MAGLIETTI F, MARSHALL G. Case report. Canine Oral Eosinophilic Granuloma Treated with Eletrochemotherapy. ,Hindawi Publishing Corporation. Case Reports in Veterinary Medicine. Volume 2014, Article ID 519197.