MESOTELIOMA PERITONEAL SUBTIPO SÓLIDO EM UM SUÍNO DE TERMINAÇÃO

Whendril Gervasio de Oliveira[1], Maíra Meira Nunes[1], Laice Alves da Silva[1], Ivana Gomes de Faria[2], Djeison Lutier Raymundo[1], Angelica T. Barth Wouters[1], Flademir Wouters[1], Mary Suzan Varaschin[1].

[1]Setor de Patologia Veterinária, Universidade Federal de Lavras, Lavras, Minas Gerais, Brasil. [2]Serviço de Inspeção Federal 904, Lavras, Minas Gerais, Brasil. msvaraschin@ufla.br.

Introdução

O mesotelioma é uma neoplasia maligna, originária de células mesodérmicas da pleura, pericárdio e peritôneo, sendo sua ocorrência mais freqüente em bovinos. O objetivo deste trabalho é relatar um caso de mesotelioma peritoneal sólido em suíno de terminação.

Relato de Caso

Em um suíno, macho castrado, de aproximadamente seis meses, tipo carne, abatido em um frigorífico de suínos de Lavras – MG, foram observadas nodulações esbranquiçadas multifocais, macias, de 0,1 a 0,5 cm de diâmetro, distribuídas ao longo da serosa de intestino, baço, fígado e omento (Figura 1A e B). No baço, os nódulos coalesciam formando uma massa de 5 cm de extensão (1A).

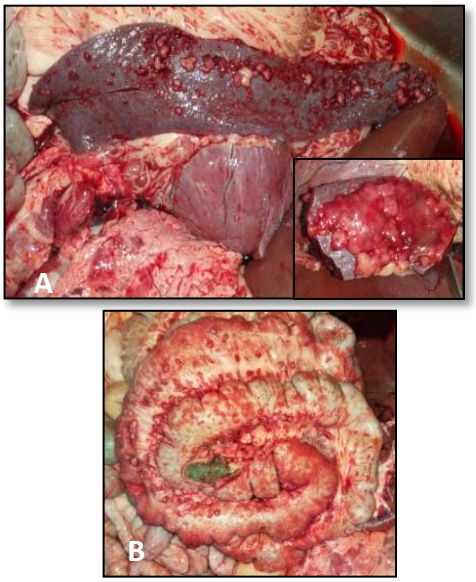

Figura 1: Mesotelioma peritoneal em suíno. (A) Nodulações multifocais esbranquiçadas de 0,1 a 0,5 cm de diâmetro na serosa do baço, intestino e omento. No detalhe nodulação de 5 cm de diâmetro na serosa do baço. **(B)** nodulações na serosa intestinal.

Microscopicamente havia proliferação neoplásica de células mesoteliais cuboidais no bordo da lesão, que proliferam assumindo um padrão sólido, com núcleos basofílicos ovalados, por vezes vacuolizados, citoplasma eosinofílico com bordos indistintos, sustentadas por estroma fibrovascular delicado (Figura 2 A-C).

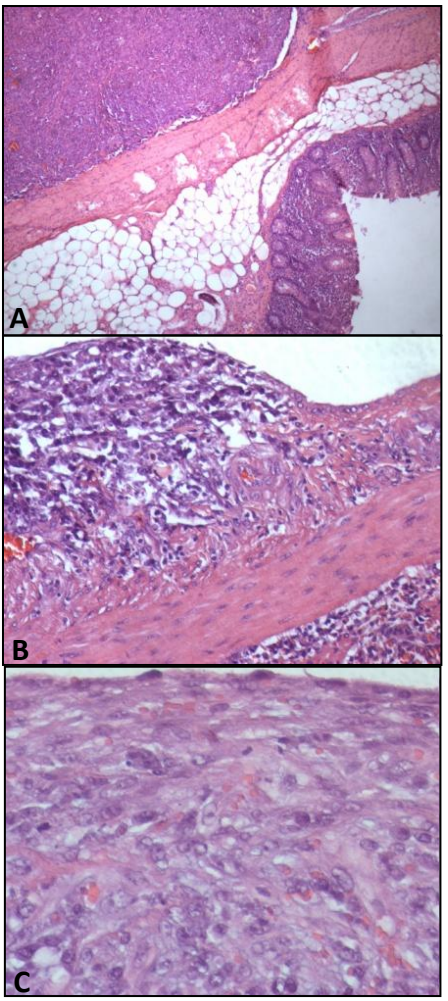

Figura 2: Mesotelioma peritoneal em suíno. (A) Proliferação de células mesoteliais malígnas com padrão sólido na serosa intestinal. H.E. Obj. 10x. **(B)** Células mesoteliais cuboidais no bordo da lesão, que proliferam assumindo um padrão sólido na serosa do baço. H.E. Obj 20x. **(C)** Células mesoteliais tumorais com núcleos basofílicos tendendo ao ovalado, por vezes vacuolizados, com anisocariose moderada e citoplasma eosinofílico com bordos indistintos. H.E. Obj.40x.

Discussão

Os achados macro e microscópicos permitiram o diagnóstico de mesotelioma peritoneal subtipo sólido. Por ser um suíno de seis meses de idade sugere-se origem congênita, semelhante ao descrito em canino e bezerro.

Considerações Finais

Os achados reforçam a importância da histopatologia como ferramenta de diagnóstico de lesões em animais na linha de abate.