CORPO DE DELITO E NECROPSIA FORENSE EM CÃES VÍTIMAS DE ARMA DE FOGO: RELATO DE CASO

Iolanda Simões Braga[1], Isadora Fernanda Pelaquim[1], Isabeli Joaquim Contel[1], Giovanna Gati de Souza[1], Priscila Emiko Kobayashi[2], Alessandre Hataka[2], Renée Laufer Amorim[2], Noeme Sousa Rocha[2].

1Residente do Serviço de Patologia Veterinária, Departamento de Clínica Veterinária, Faculdade de Medicina Veterinária e Zootecnia, Universidade Estadual Paulista – UNESP, Botucatu, São Paulo, Brasil.

2Professor do Departamento de Clínica Veterinária, Faculdade de Medicina Veterinária e Zootecnia, Universidade Estadual Paulista – UNESP, Botucatu, São Paulo, Brasil.

e-mail: iolanda.braga@unesp.br

Introdução

Perícia Veterinária envolve conhecimentos técnico-científicos no intuito de interpretar vestígios e fatos relacionados a crimes envolvendo animais.

Relato de caso

Dois cães foram encaminhados ao Hospital Veterinário da FMVZ-UNESP, um vivo (fêmea, adulta, sem raça definida), para exame de Corpo de Delito (ECD), e o outro em óbito (macho, adulto, Rottweiler), para necropsia. De acordo com o Boletim de Ocorrência, o autor do delito disparou contra os cães pois estes invadiram sua residência e o Rottweiler o atacou.

Resultados

Ao ECD, duas lesões arredondadas, uma em região dorso-caudal à escápula esquerda (figura 1A), 1,0x0,8x0,1 cm, bordos regulares, drenando discreto conteúdo sanguinolento e borda caudo-ventral avermelhada. A outra em região dorso-caudal à articulação escapulo-umeral direita (figura 1B), 1,3x0,8x0,4 cm, bordos discretamente irregulares, halo hiperêmico ao redor da lesão e drenando conteúdo sanguinolento. Ao exame radiográfico deste animal, contusão pulmonar. Na necropsia do Rottweiler, 11 lesões externas semelhantes às anteriormente descritas, distribuídas por toda a extensão do corpo do animal. Além disso, lesões perfurocontusas em musculatura (figura 2A), osso, pulmões (figura 2C) e aorta torácica (figura 2D), área de depressão em diafragma e fígado, lobo medial direito, um projétil alojado (figura 2B).

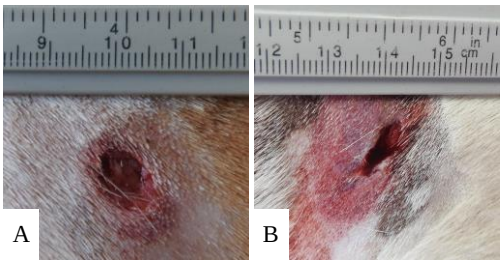

Figura 1 (A e B): Lesões perfurocontusas do animal submetido ao corpo de delito.

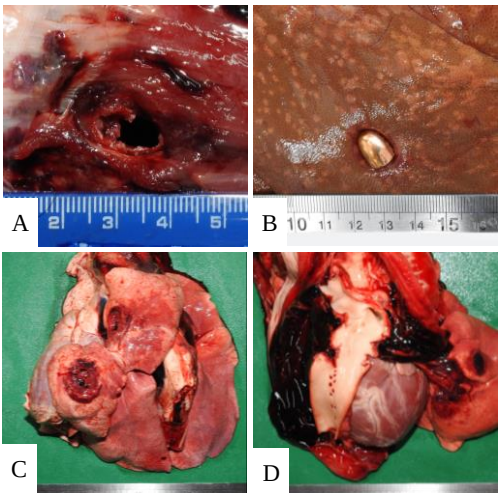

Figura 2: Lesões encontradas no animal necropsiado. Lesão perfurocontusas em musculatura (A), lobos pulmonares cranial e medial esquerdos (C) e aorta torácica (D). Área de depressão em parênquima hepático com projétil alojado (B).

Conclusão

De acordo com o Boletim de Ocorrência, o autor dos disparos entregou oito estojos deflagrados à polícia. Com isso, concluiu-se que o animal submetido ao ECD foi alvejado com um único disparo, atingindo-o do lado esquerdo e saindo pelo direito, e o animal necropsiado foi alvejado com, no mínimo, cinco disparos, majoritariamente deflagrados pelo lado esquerdo do cão. Estes casos reforçam a importância do Médico Veterinário, em suma o Patologista, na elucidação de crimes e contravenções cometidas contra animais.