LABORATÓRIO DO COMPORTAMENTO CELULAR

ESTUDO COMPARATIVO ENTRE OS ASPECTOS HISTOPATOLÓGICOS EM MELANOMAS CANINOS ORAIS E CUTÂNEOS

Bárbara Andrade de Carvalho[1], Emerson Soares Veloso[1], Bruna Mendes Lima[1], Geovanni Dantas Cassali[2], Helen Lima Del Puerto[1], Enio Ferreira[1]

1. Laboratório do Comportamento Celular, ICB-UFMG, Belo Horizonte, MG, Brasil.
2. Laboratório de Patologia Comparada, ICB-UFMG, Belo Horizonte, MG, Brasil.

e-mail: babiandrade13@gmail.com

Introdução

O melanoma é uma neoplasia altamente metastática, com comportamento agressivo e alta resistência ao tratamento em cães.

Alguns estudos confirmam que melanomas da cavidade oral são mais agressivos e com pior prognóstico quando comparado aos cutâneos.

As características histopatológicas são parâmetros de fácil acesso e que permitem uma avaliação importante desses tumores, contudo é necessária uma melhor determinação de quais parâmetros são realmente relevantes nesses distintos sítios tumorais.

Material e Métodos

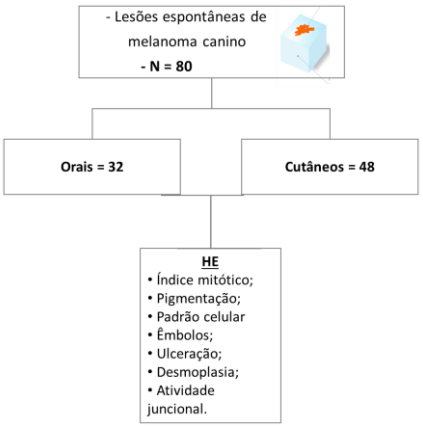

Figura 1: Organograma da metodologia empregada.

Resultados e Discussão

Melanomas orais apresentam maior frequência de úlcera e atividade juncional (Figura 2) e quando ulcerados, apresentam êmbolo mais comumente (Figura 3).

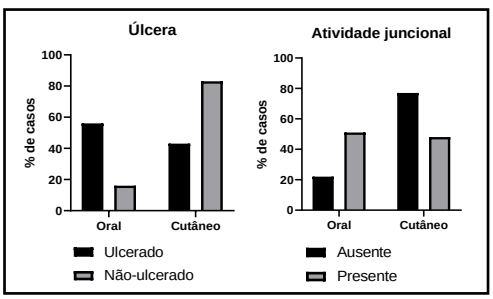

Figura 2. Porcentagem de presença de úlcera e atividade juncional em melanomas caninos orais e cutâneos.

Figura 3. Correlação entre úlcera e êmbolo em melanomas caninos orais.

As lesões cutâneas se apresentaram mais pigmentadas e com mais diagnóstico fusiforme quando comparadas às orais (Figura 4) e que: quanto mais pigmentados, maior a frequência de atividade juncional; os ulcerados possuíam menos desmoplasia e era mais comum diagnóstico epitelióide; os de diagnóstico fusiforme eram mais desmoplásicos; aqueles que possuíam atividade juncional tinham menor índice mitótico (Figura 5).

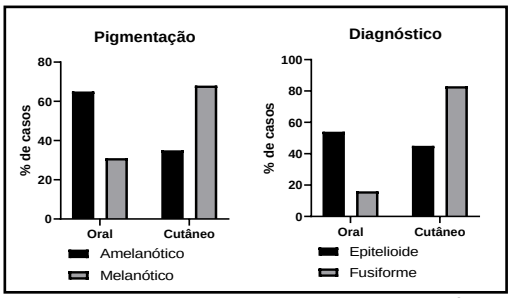

Figura 4. Porcentagem de pigmentação e diagnóstico histológico em melanomas caninos orais e cutâneos.

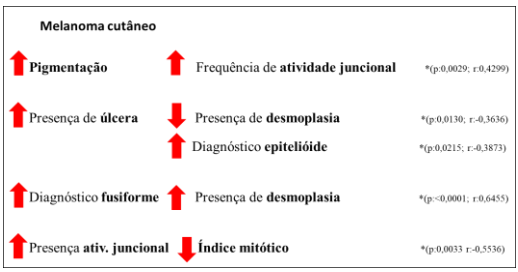

Figura 5. Porcentagem de pigmentação e diagnóstico histológico em melanomas caninos orais e cutâneos.

Conclusões

Melanomas orais apresentam mais características histopatológicas compatíveis com pior prognóstico, como maior frequência de úlcera, que inclusive se mostra associada à maior observação de êmbolos, confirmando assim maior agressividade.

Os tumores cutâneos, em contrapartida, se mostraram mais pigmentados, com diagnóstico fusiforme, desmoplásicos e pouco ulcerados, parâmetros associados a bom prognóstico.

.

Apoio: CNPq, CAPES, FAPEMIG