III CONGRESSO INTERLIGAS DE URGÊNCIA E EMERGÊNCIA

HEMIBALISMO PÓS ACIDENTE VASCULAR ENCEFÁLICO: RELATO DE CASO E REVISÃO DA LITERATURA

[1]Nicolle dos Santos Moraes Nunes[1]; Juliana Cristina Ferreira Hasegawa[1]; Igor Fernando Satin de Oliveira[1]; Jacqueline Stephanie Fernandes do Nascimento[1]; Marco Orsini[2]; Antônio Marcos da Silva Catharino[2].
[1]Discente do curso de Medicina da Universidade Iguaçu, Nova Iguaçu – RJ. E-mail: nicolle.nunes_@hotmail.com
[2]Docente do curso de Medicina da Universidade Iguaçu, Nova Iguaçu – RJ

INTRODUÇÃO

O Acidente Vascular Encefálico (AVE) é definido como um sinal clínico de déficit neurológico focal, de origem vascular, e compreende a terceira principal causa de mortalidade no mundo (COSTA et al., 2004). O espectro de distúrbio do movimento após AVE compreende síndromes hipocinéticas e hipercinéticas. Dentre as síndromes hipercinéticas, pode-se destacar o hemibalismo (NAKAWAH et al., 2016). O hemibalismo se caracteriza por movimentos involuntários, de grande amplitude e forte intensidade que se limitam a um hemicorpo (NAKAWAH et al., 2016). Embora classicamente o hemibalismo fosse descrito associado apenas à lesões de núcleo subtalâmico, diversos estudos o descrevem como mais frequente em lesões fora dessa região. Quando comparado ao hemibalismo decorrente de lesão subtalâmica, o hemibalismo decorrente de lesão cortical demonstrou menor gravidade e melhor prognóstico a longo prazo, com resolução espontânea na maioria dos pacientes (SHRESTHA et al., 2015; POSTUMA et al., 2003; HAO et al., 2015; WU et al., 2013).

RELATO DE CASO

Paciente masculino, 67 anos, hipertenso, sem tratamento prévio, relata início súbito de movimentos involuntários no dimidio direito, dois dias antes da consulta. Os movimento eram predominantemente proximais e de grande amplitude, compatíveis com hemibalismo. A tomografia de crânio (figura 1) demonstrou pequena imagem hiperdensa em topografia do núcleo subtalâmico a esquerda, sugestiva de hemorragia hipertensiva. Houve boa resposta ao tratamento com haloperidol 1mg 12\12h com redução parcial dos movimentos.

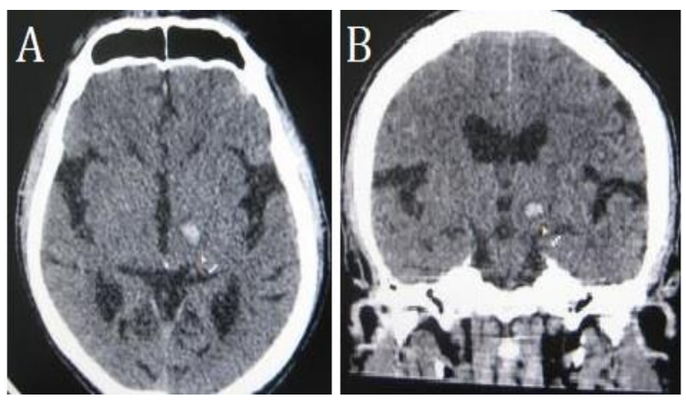

Figura 1 Tomografia computadorizada de crânio (A corte axial, B corte coronal) revelando lesão hiperdensa em topografia de núcleo subtalâmico esquerdo

DISCUSSÃO

Mesmo em vigência de lesões acentuadas, as discinesias após Acidente Vascular Encefálico são relativamente raras. Estudos retrospectivos estimam uma prevalência de distúrbios do movimento entre 1 a 4% de todos os Acidentes Vasculares Cerebrais (AVC) (GHIKA-SCHMID et al., 1997; MEHANNA et al., 2013). Em contrapartida, o AVC é descrito em diferentes estudos como etiologia de 50 a 100% dos casos de hemibalismo (VIDAKOVIC et al., 1994; DEWEY et al., 1989). Ainda que a patogênese das discinesias relacionadas ao Acidente Vascular Encefálico não seja bem determinada, os principais mecanismos sugeridos são hipersensibilidade à denervação pós-sináptica, degeneração neuronal trans sináptica, além plasticidade axonal e dendrítica aberrante decorrente de remodelação após o AVE (TAI et al., 2016; GHIKA et al., 2001). Em sua maioria, os casos de hemibalismo após AVE têm bom prognóstico e resolução espontânea após reabsorção do edema ou da hemorragia. Ainda assim, existem relatos de evolução para óbito por exaustão progressiva ou falência cardíaca (DEWEY et al., 1989; CORAL et al., 2000; KRAUSS et al., 1996). Dessa forma, é válido ressaltar que o hemibalismo representa um importante achado clínico, e além de terapêutica farmacológica também carece de cuidados médicos gerais com a finalidade de evitar a auto injúria (CORAL et al., 2000).

REFERÊNCIAS

COSTA, J.R.C.; VOLPE, M.A.S.; JORGE, S. Efeito da estimulação elétrica neuromuscular sobre grupo extensor de punho em paciente com seqüela de ave: relato de caso. **Arq. Ciênc. Saúde Unipar**, v.8 n. 2, p.129-134, 2004. Disponível em: https://revistas.unipar.br/index.php/saude/article/view/228. Acesso em: 21 jun. 2020.
CORAL, P.; TEIVE, A.G.; WERNECK C.L. Hemibalismo: relato de oito casos. **Arq. Neuro-Psiquiatr**, v. 58, n 3, p. 608-703, 2000. Disponível em: http://www.scielo.br/scielo.php?script=sci_arttext&pid=S0004. Acesso em: 21 de junho de 2020.
DEWEY, R.B.; JANKOVIC, J. Hemiballism-hemichorea: clinical and pharmacologic findings in 21 patients. **Arch Neurol**, v. 46 p. 862-867, 1989. Disponível em: https://pubmed.ncbi.nlm.nih.gov/2757526/. Acesso em: 24 jun. 2020.
GHIKA-SCHMID, F.; GHIKA, J.; REGLIO, F.; BOGOUSSLAVSKY, J. Hyperkinetic movement disorders during and after acute stroke: the Lausanne Stroke Registry. **J Neurol Sci**, v.146, n.2, p.109-116, 1997. Disponível em: https://pubmed.ncbi.nlm.nih.gov/9077506/. Acesso em: 25 jun. 2020.
HAO, M.; QIN, X.; GAO, H. A case of Hemichorea-Hemiballism Induced by Acute Infarction of Bilateral Corona Radiata and Cortex. **Cell Biochem Biophys,** v.3, n. 1, p. 171-174, 2015. Disponível em: https://pubmed.ncbi.nlm.nih.gov/25707502/. Acesso em: 26 jun. 2020.
KRAUSS, J.K.; MUNDINGER, F. Functional stereotactic surgery for hemiballism. **J Neurosurg**, v. 85, n. 2, p. 278-286, 1996. Disponível em: https://pubmed.ncbi.nlm.nih.gov/8755757/. Acesso em: 24 jun. 2020.
NAKAWAH, M.O.; LAI, E.C. Discinesias pós-AVC. **Neuropsychiatr Dis Treat**, v. 12, p. 2885-2893, 2016.
MEHANNA, R. JANKOVIC, J. Movement disorders in cerebrovascular disease. **Lancet Neurol**, v. 2, n. 6, p. 597-608, 2013. Disponível em: https://pubmed.ncbi.nlm.nih.gov/23602779/. Acesso em: 24 jun. 2020.
POSTUMA, R.B.; LANG, A.E. Hemiballism: revisiting a classic disorder. **Lancet Neurol**, v. 2, n. 11, p. 661-668, 2003. Disponível em: https://www.thelancet.com/journals/laneur/article/PIIS1474442203005544/fulltext. Acesso em: 21 jun. 2020.
SHERESTHA, P.; ADHIKARI, J.; POUDEL, D.; PATHAK, R.; KARMACHARYA, P. Cortical Hemiballism: A Case of Hemiballismus Associated with Parietal Lobe Infarct. **N Am J Med** *Sci*, v. 7 n. 12, p. 572-574, 2015. Disponível em: https://pubmed.ncbi.nlm.nih.gov/26942135/. Acesso em: 22 jun. 2020.
TAI, Y.CC; YIN, Y.W.K. et al. Neurophysiological Features Of Hemiballism. **Mov Disord Clin** Pract, v. 4, n. 1, p. 116-120, 2016. Disponível em: https://www.researchgate.net/publication/303373592_Neurophysiological_Features_Of_Hemiballism. Acesso em: 25 jun. 2020.
VIDAKOVIC, A.; DRAGASEVIC, N.; KOSTIC, V.S. Hemiballism: report of 25 cases. **J Neurol Neurosurg Psychiatry**, v. 57, n. 8, p. 945-949, 1994. Disponível em: https://www.ncbi.nlm.nih.gov/pmc/articles/PMC1073079/. Acesso em: 26 jun. 2020.
WU, M.C; YEN, R.F.; LIN, C.H.; WE, R.M. Hemiballism in a patient with parietal lobe infarction. **Neurology**, v. 80, n. 3, 2013. Disponível em: https://pubmed.ncbi.nlm.nih.gov/23319477/. Acesso em: 20 jun. 2020.