ADENOCARCINOMA EM OVIDUTO DE *Numida meleagris* (GALINHA D'ANGOLA).

Autores: Carolina Soares van der Meer[1], Carolina Konkel Barbosa[2], Thiago Gallo Bizari[2] Fernanda Taques Wendt[3], Vivian Ferreira Rech[3], Renato Silva de Sousa[4]

1 Residente do programa PRAPS-MV, área de Ornitopatologia, Hospital Veterinário da Universidade Federal do Paraná, Curitiba, PR, Brasil.

2 Residente do programa PRAPS-MV, área de Patologia Veterinária, Hospital Veterinário da Universidade Federal do Paraná, Curitiba, PR, Brasil.

3 Residente do programa PRAPS-MV, área de Clínica Médica e Cirúrgica de Animais Silvestres, Hospital Veterinário da Universidade Federal do Paraná, Curitiba, PR, Brasil.

4 Professor de Patologia Veterinária, Hospital Veterinário da Universidade Federal do Paraná, Curitiba, PR, Brasil.

Introdução

Neoplasias do sistema reprodutivo de fêmeas são bem descritas em galinhas domésticas e perus; aves com mais de dois anos de idade apresentam uma alta incidência de tumores ovarianos e de oviduto, sendo adenocarcinomas o tipo mais comumente observado. Relatos da incidência de tumores não-virais em aves comerciais são escassos, possivelmente devido ao tempo de vida mais curto que o necessário para o desenvolvimento desses tumores e baixo interesse econômico associado. Neoplasias de ovário e oviduto não são comumente relatadas em galinhas d'Angola.

Relato de caso

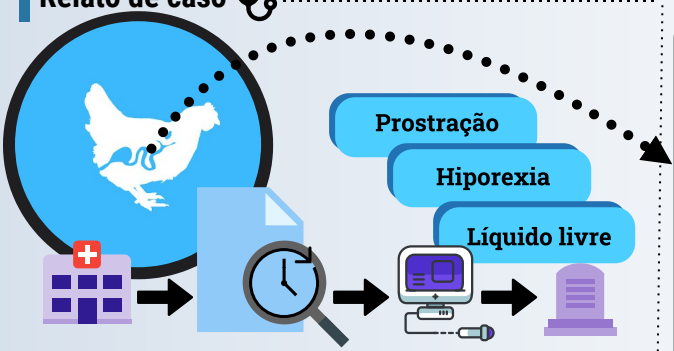

Resultados

À necrópsia foi observada uma massa branco-amarelada de 6 x 3,3 x 2cm, de superfície irregular, levemente firme, envolvendo região de infundíbulo e magno (Figura 1); alterações macroscópicas de outros órgãos não foram observadas. A avaliação histopatológica da massa revelou proliferação neoplásica não delimitada (Figura 2).

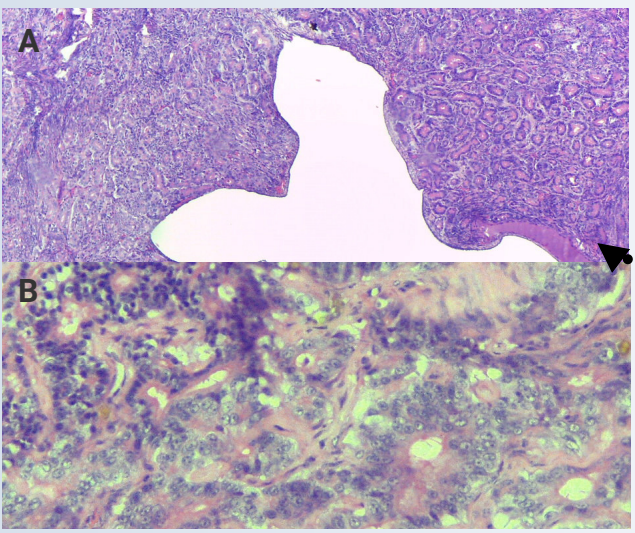

Figura 2. A) Secção de oviduto evidenciando proliferação neoplásica. H&E 40x; B) Múltiplas formações tubulares de células poligonais demonstrando moderada anisocitose e anisocariose são observadas. H&E 400x.

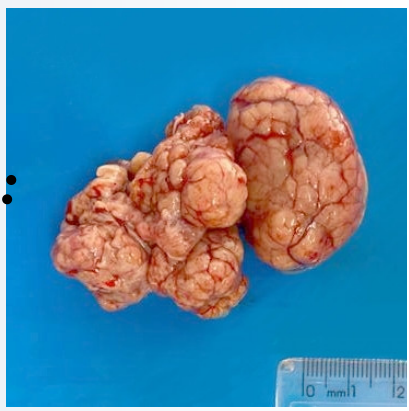

Figura 1. Neoformação em topogragia de oviduto (infundíbulo e magno) medindo 6 x 3,3 x 2cm, de superfície irregular, levemente firme, ao corte multilobulado.

Conclusões

Embora adenocarcinomas que ocorrem em trato reprodutivo de aves facilmente levem a quadros de metástase transcelômica, não houve evidências de metástase em outros órgãos. A avaliação da frequência de doenças neoplásicas independente de sua etiologia devido à atividade reprodutiva prolongada em espécies domésticas como *Numida meleagris* é necessária.

Referências

REECE. L. .C. Some observations on naturally occurring neoplasms of domestic fowls in the State of Victoria, Australia, Avian Pathology, 25:3, 407-447, 1996.

KUMAR, R. et al. Ovarian adenocarcinoma in a guinea fowl (*Numida meleagris*) - a case report. Veterinarski Arhiv. v. 74, n. 3, p., 2004.

Autor para correspondência: vandermeer@ufpr.br