HISTIOCITOSE PROGRESSIVA FELINA CUTÂNEA: RELATO DE CASO

Marina Possa dos Reys[1], Halana do Carmo Silva[2], Alex Sandro Stein Filho[1], Adriano Lima Stelzer Bindaco[1], Driéle Lutzke[3] , Mayra Cunha Flecher [1], Tayse Domingues de Souza[1]

1 Laboratório de Patologia Animal, Laboratório de Patologia Animal, Universidade Vila Velha, Vila Velha, Espírito Santo, Brasil. E-mail: marinareys13@gmail.com

2 Setor de Anatomia Patológica, Vet Câncer, São Paulo, São Paulo, Brasil.

3 Clínica de Pequenos Animais, Universidade Vila Velha, Vila Velha, Espírito Santo, Brasil.

Introdução

A histiocitose progressiva felina é uma doença rara que faz parte das desordens histiocíticas. Não ocorre regressão espontânea e pode progredir para sarcoma histiocítico com metástases para linfonodos e órgãos internos. A etiologia ainda é desconhecida.

Relato de caso

Foi encaminhada ao Hospital Veterinário Prof. Ricardo Alexandre Hippler uma gata, fêmea, SRD, 7 anos, exibindo nódulo cutâneo multifocal em membros torácicos e pélvicos, aderidos e firmes. Foi realizada citologia aspirativa por agulha fina (CAAF) das lesões e de linfonodos regionais. Realizou-se nodulectomia e eletroquimioterapia, e envio do material para exame histopatológico e imuno-histoquímico. Também se realizou CAAF de baço para pesquisa de metástase.

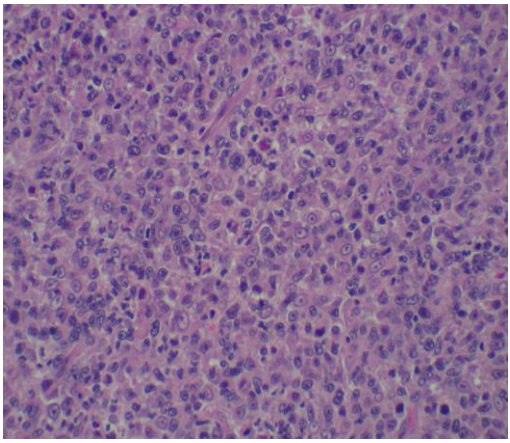

Figura 1. Histiocitose progressiva felina. Hematoxilina e eosina, 400x. Observa-se células redondas a estreladas arranjadas em manto, de moderada a alta relação núcleo: citoplasma, de núcleo redondo a oval a reniforme.

Resultados

O exame citopatológico do nódulo revelou neoplasia mesenquimal com diferencial para sarcoma histiocítico e o linfonodo exibiu células atípicas sugestivas de processo neoplásico. Na histopatologia (Figura 1) notou-se neoformação em derme superficial a profunda, infiltrativa, constituída de células redondas a estreladas, dispostas em manto, de citoplasma moderado, e moderada a alta relação núcleo: citoplasma. O núcleo é excêntrico, único a múltiplo, e variou entre redondo, oval e reniforme. A anisocitose, anisocariose, pleomorfismo celular e nuclear, e cariomegalia eram acentuados, e foram contabilizadas 9 figuras de mitose em 15 campos de 400 X. A imuno-histoquímica revelou que as células expressaram CD18. O diagnóstico foi compatível com histiocitose progressiva felina. Nas amostras de linfonodo não foi possível a diferenciação entre histiócitos reativos (histiocitose sinusal) e histiócitos neoplásicos. A citologia de baço constatou histiócitos típicos.

Considerações Finais

A histiocitose progressiva felina é uma doença de prognóstico ruim a longo prazo e as recidivas são comuns. A técnica de histopatologia foi essencial para direcionar o diagnóstico e a imuno-histoquímica para confirmá-lo.

Referências Bibliográficas

Affolter VK, Moore PF. Feline Progressive Histiocytosis. Vet Pathol. 2006; 43: 646-655.

Moore PF. Canine and Feline Histiocytic Diseases. In: Meuten DJ, editor. Tumor in Domestic Animals. 5 th ed. Iowa: Wiley Blackwell; 2017. P. 176-202.